


МЕДИЦИНА

ISSN 1728-452X (print) & ISSN 2518-1009 (online)
DOI журнала 10.31082/1728-452X
DOI выпуска 10.31082/1728-452X-2025-244-4

МЕЖДУНАРОДНЫЙ
ПРОФЕССИОНАЛЬНЫЙ
ЖУРНАЛ

№ 4/244 2025

WORLD
MEDICINE



*«Да Винчи» – новая технология
дистанционной хирургии*

МЕДИЦИНА

ISSN 1728-452X (print) & ISSN 2518-1009 (online)

DOI журнала 10.31082/1728-452X

DOI выпуска 10.31082/1728-452X-2025-244-4

4/244 2025

Международный профессиональный журнал

Издается с 2000 года

Информационный орган Академии клинической и фундаментальной медицины

Главный редактор: *Кумар А.Б.* – PhD, Алматы, Казахстан

РЕДАКЦИОННЫЙ СОВЕТ

Абикулова А.К. –
PhD, профессор, Алматы,
Казахстан

Ахтаева Н.С. –
PhD, доцент, Алматы,
Казахстан

Гаспарян А.Ю. –
MD, PhD, профессор,
Великобритания

Егембердиева Р.А. –
д.м.н., профессор, Алматы,
Казахстан

Ешманова А.К. –
к.м.н., профессор, Алматы,
Казахстан

Есиркепов М.М. –
д.м.н., профессор, Шымкент,
Казахстан

Игусинов Н.С. –
д.м.н., профессор,
Нур-Султан, Казахстан

Иванов Ю.В. –
д.м.н., профессор, Москва,
Россия

Идрисова Ж.Р. –
д.м.н., профессор, Алматы,
Казахстан

Изекенова А.К. –
PhD, доцент, Алматы,
Казахстан

Кошербаева Л.К. –
PhD, профессор, Алматы,
Казахстан

Лифшиц Г. –
MD, PhD, профессор,
Тель-Авив, Израиль

Маншарипова А.Т. –
д.м.н., профессор, Алматы,
Казахстан

Муминов Т.А. –
д.м.н., профессор,
академик НАН РК, Алматы,
Казахстан

Нургожин Т.С. –
д.м.н., профессор, Алматы,
Казахстан

Сугралиев А.Б. –
к.м.н., профессор, Алматы,
Казахстан

Тулицин Н. –
д.м.н., профессор, Москва,
Россия

Туруспекова С.Т. –
д.м.н., профессор, Алматы,
Казахстан

Плинио Чирилло –
MD, PhD, профессор,
Неаполь, Италия

Тацуо Шимасавэ –
MD, PhD, Нарита, Япония

Выпускающий редактор: *Сейсенбаева Н.Ш.*

Chief editor: *Kumar A.B.* – PhD, Алматы, Kazakhstan

EDITORIAL COUNCIL

Abikulova A.K. –
PhD, Professor, Almaty,
Kazakhstan

Akhtaeva N.S. –
PhD, Associate Professor,
Almaty, Kazakhstan

Gasparyan A.Yu. –
MD, PhD, Professor, UK

Egemberdieva R.A. –
Doctor of Medical Sciences,
Professor, Almaty, Kazakhstan

Eshmanova A.K. –
PhD, Professor, Almaty,
Kazakhstan

Yessirkepov M.M. –
Doctor of Medical Sciences,
Professor, Shymkent,
Kazakhstan

Igissinov N.S. –
Doctor of Medical Sciences,
Professor, Nur-Sultan,
Kazakhstan

Ivanov Yu.V. –
Doctor of Medical Sciences,
Professor, Moscow, Russia

Idrisova Zh.R. –
Doctor of Medical Sciences,
Professor, Almaty, Kazakhstan

Izekenova A.K. –
PhD, Associate Professor,
Almaty, Kazakhstan

Kosherbaeva L.K. –
PhD, Professor, Almaty,
Kazakhstan

Lifshitz G. –
MD, PhD, Professor, Tel Aviv,
Israel

Mansharipova A.T. –
Doctor of Medical Sciences,
Professor, Almaty, Kazakhstan

Muminov T.A. –
Doctor of Medical Sciences,
Professor, Academician of the
NAS RK, Almaty, Kazakhstan

Nurgozhin T.S. –
Doctor of Medical Sciences,
Professor, Almaty, Kazakhstan

Sugraliev A.B. –
Ph.D., professor, Almaty,
Kazakhstan

Tupitsin N.N. –
Doctor of Medical Sciences,
Professor, Moscow, Russia

Turuspekova S.T. –
Doctor of Medical Sciences,
Professor, Almaty,
Kazakhstan

Plinio Cirillo –
MD, PhD, Professor, Naples,
Italy

Tatsuo Shimosawa –
MD, PhD, Narita, Japan

Publishing editor: *Seissenbayeva NSh*

Журнал является международным научно-практическим рецензируемым изданием открытого доступа

Журнал имеет ненулевой импакт-фактор по Казахстанской базе цитирования (АО НЦ НТИ)

©ТОО «Издательство «Здравоохранение Казахстана»

050009, г. Алматы, проспект Абая, 150, офис 12.

Тел./факс: +7 701 366 60 78

E-mail: mcn@medzdrav.kz

Свидетельство о постановке на переучет периодического печатного издания в Министерстве информации и общественного развития РК №КЗ33VPY00031057 от 12.01.2021 г.

Архив журнала «Медицина (Алматы)» в сети интернет:
<http://www.medzdrav.kz>; <https://medjournal.kz>

При перепечатке статей ссылка
на журнал обязательна

Журнал «Медицина» (Алматы)

№4 (244) 2025 г.

Реквизиты: ИИК KZ53856000000010776,

АО «Банк ЦентрКредит», код 719,

БИК KСJBKZKX, БИН 060440013521

Журнал отпечатан в типографии ТОО «Print House Gerona»,
050040, г. Алматы, ул. Сатпаева, 30А/3, уг. Набережная
Хамита Ергалиева, офис 124.

Тел.: +7 (727) 250-47-40, +7 (727) 398-94-59

Периодичность: 4 раза в год. Тираж 1500 экз.

Подписано в печать 29.12.2025 г. Заказ №540

Подписной индекс 75702

DOI: 10.31082/1728-452X-2025-244-4-2-9

УДК 616-005.8

КЛИНИКО-ФИЗИОЛОГИЧЕСКИЕ АСПЕКТЫ РЕАБИЛИТАЦИОННЫХ МЕРОПРИЯТИЙ В ПОСТИНФАРКТНОМ ПЕРИОДЕ

Е.А. ДУЙСЕНБИЕВА¹, <https://orcid.org/0009-0009-2065-3045>,К.Р. КАРИБАЕВ², <https://orcid.org/0000-0002-2497-1464>,А.Ш. АЙТБАЕВА³, <https://orcid.org/0009-0000-1608-8260>,Е.А. АДИБЕКОВ³, <https://orcid.org/0009-0003-2543-8236>,Б.К. САРСЕМБАЕВ⁴, <https://orcid.org/0000-0002-9074-1990>¹ТОО «Научный клинический центр кардиохирургии и трансплантологии», г. Тараз, Республика Казахстан,²АО «Центральная клиническая больница УДП РК», г. Алматы, Республика Казахстан,³НУО «Казастанско-Российский Медицинский Университет», г. Алматы, Республика Казахстан,⁴ТОО «Клиника пластической хирургии и экстракорпоральной детоксикации», г. Алматы, Республика Казахстан

РЕЗЮМЕ

Актуальность исследования. Интерес к этому направлению обусловлен тем, что относительная новизна реабилитологии, как самостоятельной медицинской специальности в Республике Казахстан, требует совершенствования и оптимизации реабилитационных мероприятий, которые проводятся в ключевых направлениях медицины, одним из которых являются сердечно-сосудистые заболевания.

Цель исследования. Клиническое обоснование возможности проведения ранней комплексной медицинской реабилитации в постинфарктном периоде у пациентов с неосложненным течением острого инфаркта миокарда.

Материал и методы. В исследовательскую программу были включены 68 пациентов в возрасте от 40 до 70 лет с первичным инфарктом миокарда. Комплексная медицинская реабилитация у этих пациентов начиналась на 2-3-й неделе постинфарктного периода. В контрольную группу вошли пациенты с аналогичной клинической картиной, но медицинская реабилитация у них начиналась на 3-4-й неделе постинфарктного периода.

Результаты и обсуждение. На основе проведенного комплексного клинического и лабораторно-инструментального мониторинга состояния пациентов в раннем постинфарктном периоде подтверждена возможность раннего (на 2-3-й неделе) начала медицинской реабилитации. Это позволило сократить продолжительность адаптации пациентов к физическим нагрузкам на 30%.

Выводы. Клинически обоснованное раннее начало реабилитации в постинфарктном периоде создает условия для устойчивого роста толерантности к физическим нагрузкам, позволяет устранить последствия психоэмоционального стресса, не оказывает отрицательного воздействия на количество кардиологических осложнений и приводит к сокращению сроков адаптации и социализации пациентов.

Ключевые слова: инфаркт миокарда, постинфарктный период, реабилитационные мероприятия.

Для цитирования: Дуйсенбиева Е.А., Карибаев К.Р., Айтбаева А.Ш., Адилбеков Е.А., Сарсембаев Б.К. Клинико-физиологические аспекты реабилитационных мероприятий в постинфарктном периоде // Медицина (Алматы). 2025;4(244):2-9. doi: 10.31082/1728-452X-2025-244-4-2-9

ТҮЖЫРЫМ

ИНФАРКТАН КЕЙІНГІ КЕЗЕҢДЕ ОҢАЛТУ ШАРАЛАРДЫҢ КЛИНИКАЛЫҚ ЖӘНЕ ФИЗИОЛОГИЯЛЫҚ АСПЕКТІЛЕРІ

Е.А. ДУЙСЕНБИЕВА¹, <https://orcid.org/0009-0009-2065-3045>,К.Р. КӘРІБАЕВ², <https://orcid.org/0000-0002-2497-1464>,А.Ш. АЙТБАЕВА³, <https://orcid.org/0009-0000-1608-8260>,Е.А. ӘДІЛБЕКОВ³, <https://orcid.org/0009-0003-2543-8236>,Б.К. СӘРСЕМБАЕВ⁴, <https://orcid.org/0000-0002-9074-1990>¹«Кардиохирургия және трансплантология ғылыми клиникалық орталық» ЖШС, Тараз қ., Қазақстан Республикасы,²«Орталық клиникалық аурухана КЗ ПІБ» АҚ, Алматы қ., Қазақстан Республикасы,³«Қазақстан-Ресей Медициналық Университеті» МеББМ, Алматы қ.,

Қазақстан Республикасы,

⁴«Пластикалық хирургия және экстракорпоралды детоксикация клиникасы» ЖШС, Алматы қ., Қазақстан Республикасы

Зерттеудің өзектілігі. Бұл бағытқа қызығушылық Қазақстан Республикасында дербес медициналық мамандық ретінде оңалтудың салыстырмалы жаңалығы медицинаның негізгі, соның ішінде жүрек қан тамыр жүйесінің аурулар бағытында жүргізілетін оңалту іс-шараларын жетілдіруді және оңтайландыруды талап ететіндігіне байланысты.

Контакты: Сарсембаев Бауыржан Касыметович, доктор медицинских наук, руководитель службы анестезии и интенсивной терапии, ТОО «Клиника пластической хирургии и экстракорпоральной детоксикации», г. Алматы, e-mail: bauyr_s_71@mail.ru

Contacts: Sarsembayev Bauyrzhan Kasymetovich, Doctor of Medical Sciences, Head of the Anesthesia and Intensive Care Service, Plastic Surgery and Extracorporeal Detoxification Clinic, Almaty, e-mail: bauyr_s_71@mail.ru

Поступила: 23.12.2025

Принята: 25.12.2025

Зерттеудің мақсаты. Жедел миокард инфарктісінің асқынбаған ағымы бар пациенттерде инфаркттан кейінгі кезеңде ерте кешенді медициналық оңалтуды жүргізу мүмкіндігінің клиникалық негіздемесі.

Материал және әдістері. Зерттеу бағдарламасына инфаркттан кейінгі кезеңнің 2-3 аптасында кешенді медициналық оңалту басталған бастапқы миокард инфарктісі бар 40 пен 70 жас аралығындағы 68 пациент енгізілді. Бақылау тобына ұқсас клиникалық көрінісі бар науқастар кірді, бірақ олардың медициналық оңалтуы инфаркттан кейінгі кезеңнің 3-4 аптасында басталды.

Нәтижелері және талқылау. Инфаркттан кейінгі кезеңде пациенттердің жай-күйіне жүргізілген кешенді клиникалық және зертханалық-аспаптық мониторинг негізінде медициналық оңалтуды ерте (2-3 аптада) бастау мүмкіндігі расталды. Бұл пациенттердің физикалық белсенділікке бейімделу ұзақтығын 30%-ға қысқартуға мүмкіндік берді.

Қорытынды. Инфаркттан кейінгі кезеңде оңалтудың клиникалық негізделген ерте басталуы физикалық белсенділікке төзімділіктің тұрақты өсуіне жағдай жасайды, психоэмоционалды стресстің әсерін жоюға мүмкіндік береді, кардиологиялық асқынулардың санына теріс әсер етпейді және пациенттердің бейімделу және өлеуметтену уақытының қысқаруына әкеледі.

Негізгі сөздер: миокард инфарктісі, инфаркттан кейінгі кезең, медициналық оңалту.

Дәйексөз үшін: Дүйсенбиева Е.А., Кәрібаев К.Р., Айтбаева А.Ш., Әділбеков Е.А., Сәрсембаев Б.К. Инфаркттан кейінгі кезеңде оңалту шаралардың клиникалық және физиологиялық аспектілері // Медицина (Алматы). 2025;4(244):2-9. doi: 10.31082/1728-452X-2025-244-4-2-9

SUMMARY

CLINICAL AND PHYSIOLOGICAL ASPECTS OF REHABILITATION MEASURES IN THE POST-INFARCTION PERIOD

EA DUISENBIEVA¹, <https://orcid.org/0009-0009-2065-3045>,

KR KARIBAYEV², <https://orcid.org/0000-0002-2497-1464>,

AS AITBAYEVA³, <https://orcid.org/0009-0000-1608-8260>,

EA ADILBEKOV³, <https://orcid.org/0009-0003-2543-8236>,

BK SARSEMBAYEV⁴, <https://orcid.org/0000-0002-9074-1990>

¹Scientific Clinical Center of cardio surgery and transplantation, Taraz, Republic of Kazakhstan,

²Central clinical hospital PEO RQ», Almaty, Republic of Kazakhstan,

³Kazakhstan-Russian Medical University, Almaty, Republic of Kazakhstan,

⁴Plastic surgery and extracorporeal detoxication clinic, Almaty, Republic of Kazakhstan

The relevance of research. The interest in this area stems from the relative novelty of rehabilitation as an independent medical specialty in the Republic of Kazakhstan, which requires the improvement and optimization of ongoing rehabilitation measures in key areas of medicine, including cardiovascular diseases.

Purpose of the study. Clinical justification of the possibility of early comprehensive medical rehabilitation in the postinfarction period in patients with uncomplicated acute myocardial infarction.

Materials and Methods. The research program included 68 patients aged 40 to 70 years with primary myocardial infarction, who began comprehensive medical rehabilitation at 2-3 weeks of the postinfarction period. The control group included patients with a similar clinical picture, but their medical rehabilitation began at 3-4 weeks of the postinfarction period.

Results and Discussion. Based on comprehensive clinical and instrumental laboratory monitoring of patients' condition in the early post-infarction period, the possibility of early (2-3 weeks) initiation of medical rehabilitation has been confirmed. This enabled a 30% reduction in patients' adaptation time to physical exertion.

Conclusions. A clinically justified early start of rehabilitation in the post-infarction period creates conditions for a steady increase in exercise tolerance, eliminates the effects of psychoemotional stress, does not adversely affect the number of cardiac complications, and reduces the time required for patient adaptation and socialization.

Keywords: myocardial infarction, postinfarction period, medical rehabilitation.

For citation: Duisenbieva EA, Karibayev KR, Aitbayeva AS, Adilbekov EA, Sarsembayev BK. Clinical and physiological aspects of rehabilitation measures in postinfarction period. *Meditsina (Almaty) = Medicine (Almaty)*. 2025;4(243):2-9. (In Russ.). doi: 10.31082/1728-452X-2025-244-4-2-9

Актуальность проблемы

Ишемическая болезнь сердца (ИБС) и самое грозное осложнение этого хронического заболевания – инфаркт миокарда (ИМ), причиной которого является критическое нарушение или декомпенсация проходимости коронарных сосудов сердца, – по-прежнему считаются основными, если не главными, причинами смертности и

инвалидизации пациентов среди всех заболеваний сердечно-сосудистой системы [1-4].

Одной из основных особенностей в общей характеристике ИБС и ее осложнений является ограничение трудоспособности с временной или постоянной инвалидизацией или снижением социальной адаптации.

В Постановлении Правительства Республики Казах-

стан от 28 мая 2019 г. «Об утверждении Национального плана по обеспечению прав и улучшению качества жизни лиц с инвалидностью в Республике Казахстан до 2025 года» приведены данные о количестве и структуре причин инвалидности в РК. В настоящее время насчитывается порядка 700 тысяч человек с особыми потребностями, среди которых более 60% (более 400 тысяч человек) – это лица трудоспособного возраста.

По данным Бюро национальной статистики за 2024-2025 гг., численность рабочей силы в Казахстане составляет 9,6 млн. человек, официально занятых в экономике – 9,1 млн. человек. За минусом официально безработных (0,5 млн. человек), вышеуказанное количество людей с ограниченными возможностями в плане трудовой деятельности составляет 5% от общего состава трудоспособного населения [5].

В структуре общей смертности и инвалидности ведущей причиной остаются болезни системы кровообращения (22,3%), наиболее частые из них – ИБС и сосудистое поражение мозга. В структуре первичной инвалидности среди взрослого населения болезни системы кровообращения составляют 26,9% [6].

В странах Европы распространенность инвалидизации при ИБС и ИМ выше показателя распространенности ИБС (3547) и составляет 3771 на 100 тыс. населения. В Северной Америке показатель инвалидизации ниже показателя распространенности (2470 и 2929, соответственно). В соседней России ситуация еще хуже: 4198 и 6758 на 100 тыс. населения [1, 4].

Однозначно, инвалидизация или ограничение трудоспособности или адекватной социализации приводит к целому комплексу бытовых, материальных, психологических и социальных проблем и требует решения целого ряда вопросов, сложность и тяжесть которых ложится как на самого пациента и его родных, близких, друзей и коллег, так и на общество и государство в целом.

Все это является определяющим фактором, диктующим необходимость своевременного проведения комплекса реабилитационных мероприятий, которые создадут условия для скорейшего восстановления функциональной состоятельности, в первую очередь, сердечно-сосудистой системы, частичного и полного восстановления трудоспособности и полной социализации человека, страдающего ИБС и перенесшего острый ИМ.

Цель работы – клиническое обоснование возможности проведения ранней комплексной медицинской реабилитации в постинфарктном периоде у пациентов с неосложненным течением острого инфаркта миокарда.

МАТЕРИАЛ И МЕТОДЫ

Пациенты, вошедшие в исследуемую группу (ИГ), представлены лицами в возрасте 40-69 лет с первичным ИМ, которым комплекс реабилитационных мероприятий был начат сразу после выписки из стационара уже на 2-3-й неделе (исходный этап).

В качестве источника первичного материала по контрольной группе (КГ) были взяты амбулаторные карты (Форма 025/у) амбулаторных пациентов с перенесенным ИМ, проходивших восстановительные реабилитационные мероприятия на базе Научного клинического центра кардиохирургии и трансплантологии г. Тараз в период с 01 января по 30 июня 2025 г.

Для проведения сравнительного анализа все пациенты ИГ и КГ были распределены по 3 возрастным подгруппам:

1 подгруппа – 40-49 лет (ИГ – 13 человек, КГ – 5 человек);

2 подгруппа – 50-59 лет (ИГ – 23 человека, КГ – 7 человек);

3 подгруппа – 60-69 лет (ИГ – 32 человека, КГ – 6 человек).

Критериями выбора стали:

– первичный ИМ (впервые случившийся);

– возраст пациентов – 40-70 лет;

– приверженность к проведению комплекса реабилитационных мероприятий – полное и своевременное выполнение врачебных рекомендаций;

– длительность комплекса реабилитационных мероприятий – 8-10 недель;

– наличие полноценного клинико-инструментального мониторинга – мониторинг показателей крови, центральной гемодинамики, ЭКГ, холтеровского мониторирования («Холтер»), нагрузочных тестов, общеклинических показателей.

Возрастные ограничения были обусловлены необходимостью оценки эффективности проводимых реабилитационных мероприятий у пациентов трудоспособного возраста. Включение в исследовательскую работу пациентов в более старшей (более 70 лет) возрастной группе, на наш взгляд, было бы некорректным ввиду особенностей образа жизни, коморбидного фона, степени компенсации возрастных изменений и т.д.

Этапы исследования:

1 этап - 2-3-я неделя постинфарктного периода;

2 этап – 4-я неделя;

3 этап – 8-я неделя.

Проведение полноценного адекватного и достоверного ретроспективного анализа невозможно без наличия полного спектра клинико-физиологических и лабораторных показателей, данных инструментально-диагностических исследований и мониторинга на протяжении периода времени, необходимого для получения результатов, пригодных для интерпретации и последующего сравнительного анализа.

В качестве критериев оценки эффективности проводимых реабилитационных мероприятий были выбраны следующие показатели:

1. Общеклинические субъективные показатели – наличие или отсутствие кардиальных жалоб.

2. Лабораторные показатели – общеклинические, биохимические показатели крови, гемостаза.

3. Положительная динамика инструментальных данных – ЭКГ, УЗИ сердца, «Холтер», нагрузочных тестов.

4. Результаты лабораторно-клинических и инструментальных исследований считались положительными, если они находились в пределах референсных нормальных показателей для выбранной возрастной группы. Отклонения, выходящие за рамки нормальных физиологических показателей, считались достоверными.

Основным отличительным фактором являлось начало комплекса реабилитационных мероприятий: в ИГ группе – на 2-3-й неделе, в КГ – 4-5-я неделя постинфарктного периода.

Проведение медицинской реабилитации в нашей стра-

не регламентируется Приказом Министерства здравоохранения Республики Казахстан от 07.10.2020 г. № ДСМ-116/2020, зарегистрированном в Министерстве юстиции 09.10.2020 г. № 21381 «Об утверждении Правил оказания медицинской реабилитации».

Перечень восстановительных мероприятий в постинфарктном периоде представлен в клиническом протоколе по медицинской реабилитации, рекомендованном Экспертным советом РГП на ПХВ «Республиканский центр развития здравоохранения» Министерства здравоохранения и социального развития Республики Казахстан от «12» декабря 2014 года протокол №9.

Контрольная группа (18 человек) была представлена пациентами в таком же возрастном диапазоне, как и представители ИГ. Реабилитационные мероприятия в этой группе проводились пациентами самостоятельно вне медицинских стационаров.

РЕЗУЛЬТАТЫ И ОБСУЖДЕНИЕ

Общее количество пациентов в ИГ составило 68 человек. Среди них мужчин – 26 (38%), женщин – 42 (62%). У 38 (55%) пациентов проведена эндоваскулярная рекализация 1 или 2 коронарных сосудов, остальные 30

пациентов (45%) поступили в стационар после 4-5 часов от начала ангинозного приступа с выраженной клинической картиной ИМ. Во всех случаях диагноз ИМ подтверждался клинически, инструментально (ЭКГ, УЗИ сердца) и лабораторно.

Длительность госпитального или стационарного периода во всех случаях не превышала 13-14 суток.

Длительность пребывания пациентов в стационаре и отделении реанимации и интенсивной терапии не превышала средние показатели. Следует отметить, что во всех случаях течение острого периода ИМ было относительно благоприятным, без критических осложнений. Тактика ведения пациентов в стационаре практически не отличалась от европейских рекомендаций и соответствовала клиническому протоколу диагностики и лечения острого ИМ, одобренному Объединенной комиссией по качеству медицинских услуг Министерства здравоохранения Республики Казахстан от 10 ноября 2017 г. (протокол №32) [8]. Показателями к переводу пациентов в профильное отделение служили стабилизация гемодинамики, отсутствие жизнеугрожающих состояний и неконтролируемого болевого синдрома.

Оцениваемые субъективно общеклинические показатели представлены в таблице 1.

Таблица 1 – Субъективные общеклинические показатели на этапах исследования

Подгруппы		Возраст, лет (40-49)		Возраст, лет (50-59)		Возраст, лет (60-69)	
Показатель	этапы исследования	ИГ	КГ	ИГ	КГ	ИГ	КГ
Общая слабость	исходный уровень	11 (85%)	5 (100%)	31 (96%)	7 (100%)	23 (100%)	6 (100%)
	4 неделя	4 (30%)	3 (60%)	16 (50%)	5 (71%)	18 (78%)	4 (66%)
	8 неделя	0 (0%)	1 (20%)	4 (12%)	2 (28%)	11 (47%)	3 (50%)
Потливость	исходный уровень	9 (69%)	4 (80%)	30 (93%)	5 (71%)	21 (91%)	5 (83%)
	4 неделя	4 (30%)	1 (20%)	16 (50%)	3 (41%)	9 (39%)	2 (33%)
	8 неделя	1 (7%)	1 (20%)	7 (21%)	1 (14%)	3 (13%)	1 (16%)
Тревожность	исходный уровень	7 (53%)	4 (80%)	29 (90%)	4 (57%)	18 (78%)	6 (100%)
	4 неделя	4 (30%)	1 (20%)	14 (43%)	2 (28%)	4 (17%)	3 (50%)
	8 неделя	1 (7%)	1 (20%)	4 (12%)	1 (14%)	1 (4%)	1 (16%)
Одышка при физической нагрузке	исходный уровень	7 (53%)	3 (60%)	28 (87%)	6 (85%)	22 (95%)	6 (100%)
	4 неделя	4 (30%)	1 (20%)	17 (53%)	3 (41%)	15 (65%)	4 (66%)
	8 неделя	0 (0%)	1 (20%)	3 (9%)	2 (28%)	2 (12%)	2 (33%)
Боль в области сердца при физической нагрузке	исходный уровень	2 (15%)	2 (40%)	24 (75%)	4 (57%)	19 (82%)	3 (50%)
	4 неделя	1 (7%)	1 (20%)	16 (50%)	3 (43%)	8 (35%)	3 (50%)
	8 неделя	0 (0%)	1 (20%)	3 (9%)	1 (14%)	4 (17%)	2 (35%)
Учащенное сердцебиение	исходный уровень	8 (61%)	5 (100%)	30 (93%)	5 (71%)	12 (52%)	2 (33%)
	4 неделя	5 (38%)	3 (60%)	15 (46%)	3 (41%)	6 (26%)	2 (33%)
	8 неделя	1 (7%)	1 (20%)	5 (15%)	1 (14%)	2 (8%)	2 (33%)
Перебои в работе сердца	исходный уровень	3 (23%)	4 (80%)	8 (25%)	3 (41%)	19 (82%)	4 (66%)
	4 неделя	2 (15%)	2 (40%)	5 (15%)	1 (14%)	11 (47%)	2 (33%)
	8 неделя	0 (0%)	2 (40%)	1 (3%)	1 (14%)	5 (21%)	1 (16%)
Чувство онемения в ногах	исходный уровень	3 (23%)	4 (80%)	11 (34%)	1 (14%)	8 (34%)	4 (66%)
	4 неделя	2 (15%)	2 (40%)	6 (18%)	1 (14%)	6 (26%)	2 (33%)
	8 неделя	0 (0%)	1 (20%)	2 (6%)	1 (14%)	1 (4%)	2 (33%)

В данном случае при оценке субъективных показателей во внимание принимался сам факт наличия подобных жалоб. Не стоит уменьшать значимость субъективной оценки своего состояния со стороны пациента, тем более, когда дело касается одного из самых важных органов в системе жизнеобеспечения жизнедеятельности организма. В особенности это имеет значение при первом заболевании, случившемся внезапно, на фоне относительного благополучия, у лиц с лабильной нервной системой и сопровождающемся чувством страха, тревоги и ожидания повторного эпизода сердечного приступа. Соответствен-

но, подход к пациентам в постинфарктном периоде должен максимально учитывать все аспекты психосоматического состояния и своевременно и адекватно реагировать на возникающие изменения как со стороны сердечно-сосудистой системы, так и других органов и систем [9].

Среди динамики общеклинических показателей в ИГ по сравнению с КГ можно выделить несколько значимых симптомов, изменения которых можно назвать значимыми.

Жалобы на общую слабость отмечались практически у всех пациентов во всех возрастных группах на первом

этапе исследования. В дальнейшем, через месяц, на втором этапе исследования в первой возрастной группе (до 49 лет) эти жалобы сохранялись только у 30% пациентов, в остальных случаях динамика процесса была не столь значительна и количество пациентов с сохраняющейся общей слабостью превышало 50%. На третьем этапе исследования в первой возрастной подгруппе (до 49 лет) жалобы на слабость практически отсутствовали, во второй возрастной подгруппе (50-59 лет) слабость сохранялась у 12% пациентов (28% в КГ), тогда как в третьей возрастной подгруппе (60-69 лет) этот показатель существенно не изменился (47 и 50%, соответственно). Динамика этого показателя в первой возрастной подгруппе (до 49 лет) сопоставима в результатами исследовательской работы, опубликованной в Евразийском кардиологическом журнале [10].

Динамика таких симптомов, как потливость и тревожность, которые можно условно отнести к нейровегетативным, во всех исследуемых группах была однозначно положительной и напрямую зависела от сроков реабилитации и степени адаптации организма пациентов к реабилитационной программе. Здесь, скорей всего, следует

отметить изменения в психологическом состоянии пациентов, которое улучшалось по мере повышения устойчивости к проводимым реабилитационным мероприятиям или по факту отсутствия нежелательных эффектов или осложнений в постинфарктном периоде.

В отношении кардиальных симптомов в постинфарктном периоде, полученные результаты в целом можно оценить как положительные. Процент пациентов с жалобами на боль в области сердца в первой возрастной подгруппе ИГ заметно отличался от других подгрупп этой же группы, и составил 15% (75% и 82% в двух других подгруппах соответственно). В конце исследования в первой возрастной подгруппе ИГ отсутствовали жалобы на болевые ощущения в области сердца при физической нагрузке, в двух других подгруппах тоже удалось достичь более чем 8-кратного и 5-кратного уменьшения количества таких жалоб.

Аналогичная картина наблюдалась в отношении других кардиальных жалоб – сердцебиения и перебоев в работе сердца.

Следует отметить наличие коморбидного фона, имеющего отличия в разных возрастных группах (табл. 2).

Таблица 2 – Коморбидный фон

Нозология	Возраст, лет	40-49	50-59	60-69
Хронический бронхит	ДН 0	7 (15%)	8 (25%)	0 (0%)
	ДН 1	0 (0%)	13 (40%)	21 (91%)
	ДН 2	0 (0%)	4 (12%)	2 (2%)
Гипертоническая болезнь (ГБ)	первичная ГБ	0 (0%)	11 (34%)	19 (82%)
	вторичная ГБ	3 (23%)	3 (9%)	1 (4%)
	ГБ с поражением сердца	0 (0%)	17 (53%)	16 (69%)
	ГБ с сердечной недостаточностью	0 (0%)	3 (9%)	6 (26%)
Сахарный диабет	1-й тип	0 (0%)	0 (0%)	0 (0%)
	2-й тип	0 (0%)	2 (6%)	17 (73%)
Дисциркуляторная энцефалопатия		0 (0%)	21 (65%)	23 (100%)

Диагнозы сопутствующих заболеваний были выставлены в выписном эпикризе. В первой возрастной подгруппе ИГ практически отсутствовали сопутствующие заболевания.

Влияние коморбидности наиболее отчетливо проявлялось во второй и третьей подгруппах ИГ, где жалобы на одышку, учащенное сердцебиение повторялись особенно часто – 87% и 92%, соответственно. В то же время

следует отметить устойчивую положительную динамику в подгруппах ИГ вследствие проводимой ранней реабилитации по сравнению с КГ, где реабилитационные мероприятия начались позже. Схожая картина была с жалобами на чувство онемения в конечностях, что, вероятнее всего, связано с диабетической ангиопатией.

Показатели биохимического анализа крови и коагулограммы представлены в таблицах 3 и 4.

Таблица 3 – Биохимические показатели крови

Показатель	Этапы исследования	Возраст, лет					
		40-49		50-59		60-69	
		ИГ	КГ	ИГ	КГ	ИГ	КГ
АлАТ (норма – 30-50 Ед/л)	исходный уровень	37,1±3,77	35,67±2,19	35,64±1,82	31,25±1,33	39,17±1,42	38,01±,7
	4 неделя	33±2,67	32,7±1,59	33,4±1,32	33,35±1,53	36,37±1,27	35,03±3,7
	8 неделя	29,2±1,37	30,2±1,28	32,1±1,22	32,15±1,03	35,28±1,17	38,12±2,7
АсАТ (норма 30-40 Ед/л)	исходный уровень	36,2±2,23	34,27±1,49	38,57±1,44	35,26±1,29	36,27±1,22	37,12±1,3
	4 неделя	35,4±2,23	35,37±1,59	36,24±1,24	36,34±1,28	36,27±1,42	38,33±1,72
	8 неделя	34,3±1,22	34,72±1,49	36,24±1,32	35,48±1,23	37,19±1,12	37,09±1,35
СРБ (норма 0,5 мг/л)	исходный уровень	5,6±2,02	5,83±1,12	8,29±1,08	8,44±0,91	10,42±1,36*	10,69±1,37
	4 неделя	4,8±1,12	5,03±0,69	5,43±1,07	5,68±0,52	9,41±1,24*	8,72±1,52
	8 неделя	4,1±0,59	4,2±0,47	5,21±1,03	5,3±0,72	8,33±1,46*	8,52±1,34

Примечание: $p < 0,05$

Таблица 4 – Показатели коагулограммы

Возраст, лет		40-49		50-59		60-69	
Показатель	Этапы исследования	КГ	ИГ	КГ	ИГ	КГ	ИГ
АЧТВ (норма 30-40 сек)	исходный уровень	41,4±0,53	42,3±1,57	43,51±1,23	42,4±1,32	43,4±1,28	42,43±1,23
	4 неделя	38,5±1,53	39,3±1,24	40,15±1,3	41,48±1,29	38,4±1,37	40,28±1,33
	8 неделя	37,3±0,83	33,2±1,28*	40,13±1,33	36,4±1,18*	40,2±1,31	36,29±1,08*
Фибриноген (норма 2-4 г/л)	исходный уровень	3,84±0,23	4,13±0,47	4,5±0,39	4,4±0,42	4,4±0,48	4,3±0,53
	4 неделя	3,72±0,37	3,83±0,32	3,9±0,38	4,02±0,29	3,78±0,82	3,82±0,73
	8 неделя	3,74±0,35	3,87±0,51	3,89±0,42	3,99±0,63	3,95±0,18	4,18±0,36
ПТИ (норма 70-130%)	исходный уровень	91,4±5,3	92,3±3,7	83,1±4,2	92,4±3,2	83,4±4,3	88,3±3,2
	4 неделя	102,3±6,1	101,3±4,8	103,3±4,6	102,5±4,1	103,4±4,3	101,3±4,3
	8 неделя	102,3±6,1	108,3±4,8	101,3±4,6	106,5±4,1	103,4±4,3	107,3±4,3

В основных биохимических показателях крови ИГ достоверно значимой разницы по сравнению с базовыми физиологическими величинами и в сравнении с КГ выявлено не было, за исключением показателя СРБ в третьей возрастной подгруппе (60-69 лет), повышенное значение которого, вероятнее всего, связано с сопутствующими заболеваниями в той или иной степени активности и достоверно значимо отличалось от показателей в первой и второй возрастных подгруппах ИГ.

В показателях коагулограммы достоверно значимых изменений по сравнению с КГ не зафиксировано. Следует отметить, что все пациенты в постинфарктном периоде получали базовую стандартную трехкомпонентную медикаментозную терапию на основе антиагрегантов и антикоагулянта в пероральной форме.

На серии контрольных ЭКГ в первой возрастной подгруппе ИГ отмечается четкая положительная динамика с отсутствием нежелательных кардиальных эпизодов (тахи-, брадикардий, аритмий) (табл. 5).

В отношении ФВ, учитывая относительно небольшое количество данных и возможную спорную достовер-

ность в плане сравнительного анализа, следует отметить полное восстановление сократительной способности миокарда в первой возрастной подгруппе ИГ и устойчивую положительную динамику во второй и третьей подгруппах ИГ, что подтверждает необходимость раннего начала комплекса реабилитационных мероприятий в постинфарктном периоде. В доступных литературных источниках указывается, что слабость и низкая толерантность к физическим нагрузкам сохраняется в течение нескольких месяцев, особенно в условиях сниженной ФВ [11]. Но, в то же время, раннее начало реабилитационных мероприятий в постинфарктном периоде в комплексе с эффективной лекарственной терапией способно в значительной мере улучшить состояние пациентов, перенесших ИМ, и создать условия для скорейшей социальной адаптации.

Более значимым, на наш взгляд, стал показатель длительности комплекса активных реабилитационных мероприятий, который в КГ продолжался 3-5 месяцев. Пациенты исследуемой группы через 8-9 недель возвращались к обычному образу жизни с определенными ограничениями (табл. 6).

Таблица 5 – Динамика изменений на ЭКГ и УЗИ сердца

Показатель	Этапы исследования	Возраст, лет (40-49 лет)		Возраст, лет (50-59 лет)		Возраст, лет (60-69 лет)	
		ИГ	КГ	ИГ	КГ	ИГ	КГ
Тахикардия	исходный уровень	2	2	3	5	8	4
	4 неделя	1	3	5	6	5	5
	8 неделя	0	2	2	4	3	7
Брадикардия	исходный уровень	0	0	0	0	2	5
	4 неделя	0	0	1	2	2	4
	8 неделя	0	0	0	1	1	4
Аритмия	исходный уровень	0	0	1	2	4	6
	4 неделя	1	2	3	5	4	7
	8 неделя	0	1	1	4	4	8
ФВ (фракция выброса)	исходный уровень	80%	80%	75-80%	75-80%	70-75%	70-75%
	4 неделя	95%	90%	85-90%	80-85%	70-75%	70-75%
	8 неделя	100%	90-95%	90-95%	80-85%	80%	70-75%

Таблица 6 – Длительность восстановительного периода

Показатель	Возраст, лет (40-49 лет)		Возраст, лет (50-59 лет)		Возраст, лет (60-69 лет)	
	ИГ	КГ	ИГ	КГ	ИГ	КГ
Длительность восстановительного периода (неделя)	7-8	9-13	8-9	12-14	8-9	13-14

Здесь следует отметить, что после завершения комплекса реабилитационных мероприятий пациенты ИГ в дальнейшем ограничивались одно- или двукратным посещением кардиолога в течение последующих 6-9 меся-

цев. При этом на приеме кардиальных жалоб практически не отмечалось. В КГ реабилитационный период протекал значительно дольше – до 3-5 недель или на 25-30% дольше, кроме того кратность посещений кардиолога в после-

дующем составляла как минимум 1 раз в каждые 2 месяца с необходимостью коррекции тактики ведения.

Заключение

В современных условиях реабилитация кардиологических пациентов представляет собой сложный взаимосвязанный комплекс, состоящий из длительного применения лекарственных препаратов, физических или «кардио» упражнений, здорового образа жизни и психологической и социальной поддержки [12]. В этом плане проводимая нашим Правительством и Министерством здравоохранения политика представлена во многих нормативных и правовых документах, одним из которых являются «Правила оказания медицинской реабилитации», утвержденные приказом Министра здравоохранения от 07 октября 2020 г. В недавнем прошлом Постановлением Правительства Республики Казахстан был утвержден Национальный план по обеспечению прав и улучшению качества жизни лиц с инвалидностью (Постановление Правительства Республики Казахстан от 28 мая 2019 г.). Структура системы здравоохранения в нашей стране делает возможным не только получение высокоспециализированной медицинской помощи в условиях стационара, но и продолжение или преемственность восстановительного лечения на амбулаторно-поликлиническом и санаторно-курортном уровнях.

Интеграция реабилитационных или восстановительных методик в процесс окончательного выздоровления человека напрямую влияет на основные показатели заболеваемости, смертности, продолжительности жизни, которые являются основными критериями уровня развития системы здравоохранения. Доказано, что своевременно начатая реабилитация пациентов кардиологического профиля достоверно значимо снижает смертность от сердечно-сосудистых заболеваний на 20-30% [13].

И в этом плане результаты проведенной работы позволяют сделать следующие **Выводы**:

1. Подтверждена возможность проведения ранней комплексной реабилитации пациентов на 2-3-й неделе постинфарктного периода;
2. Сбалансированная комплексная методика реабилитации в раннем постинфарктном периоде позволяет устранить последствия психоэмоционального стресса в постинфарктном периоде;
3. Проведение контролируемой ранней реабилитации в постинфарктном периоде создает условия для

устойчивого роста толерантности к физическим нагрузкам;

4. Раннее начало комплексной реабилитационной программы не оказывает отрицательного воздействия на количество кардиологических осложнений в постинфарктном периоде;

5. Максимально раннее проведение комплексных реабилитационных мероприятий после перенесенного инфаркта миокарда способствует скорейшей адаптации пациентов и сокращению периода социализации.

Масштаб и объем проведенных исследований, конечно, не позволяют делать однозначные выводы, в то же время полученные результаты вселяют определенный оптимизм. Работа в этом направлении будет продолжена.

Прозрачность исследования

Исследование не имело спонсорской поддержки. Авторы несут полную ответственность за предоставленную окончательную версию рукописи в печать.

Декларация о финансовых и других взаимоотношениях

Авторы не получали гонорар за исследование.

Вклад авторов

Все авторы принимали участие в разработке концепции и дизайна исследования; одобрении, анализе и обработке данных; написании первого варианта статьи; в окончательном утверждении статьи для печати.

Конфликт интересов

Авторы заявляют об отсутствии конфликта интересов.

Список условных сокращений

АлАТ – аланинаминотрансфераза
 АсАТ – аспаратаминотрансфераза
 АЧТВ – активированное частичное тромбопластиновое время
 ИБС – ишемическая болезнь сердца
 ИМ – инфаркт миокарда
 ГБ – гипертоническая болезнь
 ДН – дыхательная недостаточность
 ИГ – исследуемая группа
 КГ – контрольная группа
 ОРИТ – отделение реанимации и интенсивной терапии
 ПТИ – протромбиновый индекс
 СРБ – «С» реактивный белок
 УЗИ сердца – ультразвуковое исследование сердца
 ФВ – фракция выброса
 ЭКГ – электрокардиограмма

СПИСОК ЛИТЕРАТУРЫ / REFERENCES

1. Шальнова С.А., Драпкина О.М., Куценко В.А., Капустина А.В., Муромцева Г.А., Яровая Е.Б., Баланова Ю.А., Евстифеева С.Е., Имаева А.Э., Шляхто Е.В., Бойцов С.А., Астахова З.Т., Барбараш О.Л., Белова О.А., Гринштейн Ю.И., Ефанов А.Ю., Калачикова О.Н., Кулакова Н.В., Недогода С.В., Ротарь О.П., Трубаева И.А., Черных от имени участников исследования ЭССЕ-РФ Т.М. Инфаркт миокарда в популяции некоторых регионов России и его прогностическое значение // Российский кардиологический журнал. 2022;27(6):4952. doi:10.15829/1560-4071-2022-4952. EDN OCPROJ. [Shalnova SA, Drapkina OM, Kutsenko VA, Kapustina AV, Muromtseva GA, Yarovaia EB, Bal-

anova YuA, Evstifeeva SE, Imaeva AE, Shlyakhto EV, Boytsov SA, Astakhova ZT, Barbarash OL, Belova OA, Grinshtein YuI, Efanov AYU, Kalachikova ON, Kulakova NV, Nedogoda SV, Rotar OP, Trubacheva IA, Chernykh TM. Myocardial infarction in the population of some Russian regions and its prognostic value. *Russian Journal of Cardiology*. 2022;27(6):4952. doi:10.15829/1560-4071-2022-4952. EDN OCPROJ. (In Russ.)]

2. Virani SS, Alonso A, Aparicio HJ, Benjamin EJ, Bittencourt MS, Callaway CW, Carson AP, Chamberlain AM, Cheng S, Delling FN, Elkind MSV, Evenson KR, Ferguson JF, Gupta DK, Khan SS, Kissela BM, Knutson KL, Lee CD, Lewis TT, Liu J, Loop MS, Lutsey PL, Ma J, Mackey J, Martin SS, Matchar DB, Mussolino ME, Navaneethan SD, Perak AM, Roth

GA, Samad Z, Satou GM, Schroeder EB, Shah SH, Shay CM, Stokes A, VanWagner LB, Wang NY, Tsao CW; American Heart Association Council on Epidemiology and Prevention Statistics Committee and Stroke Statistics Subcommittee. Heart Disease and Stroke Statistics-2021 Update: A Report From the American Heart Association. *Circulation*. 2021 Feb 23;143(8):e254-e743. doi: 10.1161/CIR.0000000000000950. Epub 2021 Jan 27. PMID: 33501848; PMCID: PMC13036842

3. Nowbar AN, Gitto M, Howard JP, Francis DP, Al-Lamee R. Mortality From Ischemic Heart Disease. *Circ Cardiovasc Qual Outcomes*. 2019 Jun;12(6):e005375. doi: 10.1161/CIRCOUTCOMES.118.005375. Epub 2019 Jun 4. PMID: 31163980; PMCID: PMC6613716

4. Khan MA, Hashim MJ, Mustafa H, Baniyas MY, Al Suwaidi SKBM, AlKatheeri R, Alblooshi FMK, Almatrooshi MEAN, Alzaabi MEH, Al Darmaki RS, Lootah SNAH. Global Epidemiology of Ischemic Heart Disease: Results from the Global Burden of Disease Study. *Cureus*. 2020 Jul 23;12(7):e9349. doi: 10.7759/cureus.9349. PMID: 32742886; PMCID: PMC7384703.

5. БЮРО НАЦИОНАЛЬНОЙ СТАТИСТИКИ АГЕНТСТВА ПО СТРАТЕГИЧЕСКОМУ ПЛАНИРОВАНИЮ И РЕФОРМАМ РЕСПУБЛИКИ КАЗАХСТАН [BUREAU OF NATIONAL STATISTICS OF THE AGENCY FOR STRATEGIC PLANNING AND REFORMS OF THE REPUBLIC OF KAZAKHSTAN]. Available from: <https://STAT.GOV.KZ/RU/>

6. Здоровье населения Республики Казахстан и деятельность организаций здравоохранения в 2024 г. Статистический сборник. Астана. 2025. 399 с. [Health of the population of the Republic of Kazakhstan and the activities of healthcare organizations in 2024. Statistical collection. Astana, 2025: 399 p.]

7. Чиркин А.А. Клинический анализ лабораторных данных. М.: Мед. лит., 2019. 368 с. [Chirkin AA. Clinical analysis of laboratory data, M.: Medical literature, 2019: 368 p.]

8. Ibanez B, James S, Agewall S, Antunes MJ, Bucciarelli-Ducci C, Bueno H, Caforio ALP, Crea F, Goudevanos JA, Halvorsen S, Hindricks G, Kastrati A, Lenzen MJ, Prescott E,

Roffi M, Valgimigli M, Varenhorst C, Vranckx P, Widimský P; ESC Scientific Document Group. 2017 ESC Guidelines for the management of acute myocardial infarction in patients presenting with ST-segment elevation: The Task Force for the management of acute myocardial infarction in patients presenting with ST-segment elevation of the European Society of Cardiology (ESC). *Eur Heart J*. 2018 Jan 7;39(2):119-177. doi: 10.1093/eurheartj/ehx393. PMID: 28886621.

9. Якушин С.С., Никулин Н.Н., Селезнев С.В. Инфаркт миокарда. 2-е издание, переработанное. Москва: Издательская группа ГЭОТАР-Медиа. 2019. 214 стр. ISBN 978-5-9704-5297-4 [Aykushin SS, Nikulin NN, Seleznev SV. Myocardial infarction 2 edition, rewrite. Moscow: Publishing group GEOTAR-Media. 2019: 214 p. ISBN 978-5-9704-5297-4]

10. Зыков М.В., Барбараш О.Л. Инфаркт миокарда у молодых пациентов – так ли всё очевидно? // Евразийский Кардиологический Журнал. 2024;(1):108-115. [Zykov MV, Barbarash OL. Myocardial infarction in young patients. Is everything so obvious? *Eurasian heart journal*. 2024;(1):108-115. <https://doi.org/10.38109/2225-1685-2024-1-108-115>. (In Russ.)]

11. Braunwald, S. Heart Disease: A Textbook of Cardiovascular Medicine, 12th ed. 2022: 1902 p.

12. Ларина В.Н., Ахматова Ф.Д., Араkelов С.Э., Мохов А.Е., Доронина И.М., Денисова Н.Н. Современные стратегии кардиореабилитации после инфаркта миокарда и чрескожного коронарного вмешательства // Кардиология. 2020;60(3):111-118. [Larina VN, Akhmatova FD, Arakelov SE, Mokhov AE, Doronina IM, Denisova NN. Modern strategies for cardiac rehabilitation after myocardial infarction and percutaneous coronary intervention. *Kardiologiya*. 2020;60(3):111-118. <https://doi.org/10.18087/cardio.2020.3.n546>. (In Russ.)]

13. Anderson L, Oldridge N, Thompson DR, Zwisler AD, Rees K, Martin N, Taylor RS. Exercise-Based Cardiac Rehabilitation for Coronary Heart Disease: Cochrane Systematic Review and Meta-Analysis. *J Am Coll Cardiol*. 2016 Jan 5;67(1):1-12. doi: 10.1016/j.jacc.2015.10.044. PMID: 26764059

Сведения об авторах:

Дуйсенбиева Елизавета Алтынбековна, кардиолог – реабилитолог, отделение Реабилитация, ТОО «Научный клинический центр кардиохирургии и трансплантологии» г. Тараз, конт. телефон: +77077350034, e-mail: nkckt@mail.ru,

Карибаев Кайрат Рахманияевич, кандидат медицинских наук, руководитель Кардиологического центра, АО «Центральная клиническая больница УДП РК», г. Алматы, конт. телефон: +77013410030, e-mail: d.karibaev@mail.ru;

Айтбаева Айжан Шеризатовна, ассистент кафедры анестезиологии и реаниматологии, НУО «Казастанско-Российский Медицинский Университет, кафедра, г. Алматы, конт. телефон: +77772513731, e-mail: a.aitbayeva_7@mail.ru;

Адилбеков Ерболат Алимсакович, кандидат медицинских наук, ассистент кафедры анестезиологии и реаниматологии, НУО «Казастанско-Российский Медицинский Университет, г. Алматы, конт. телефон: +77021118211, e-mail: adil_erbol@mail.ru;

Сарсембаев Бауыржан Касыметович, доктор медицинских наук, руководитель службы анестезии и интенсивной терапии, ТОО «Клиника пластической хирургии и экстракорпоральной детоксикации», г. Алматы, конт. телефон: +77017886082, e-mail: bauyr_s_71@mail.ru.

DOI: 10.31082/1728-452X-2025-244-4-24-29

УДК 616.212.3/5:616.22/231-089.844

РЕКОНСТРУКЦИЯ ОБШИРНЫХ ЛАРИНГОТРАХЕАЛЬНЫХ ДЕФЕКТОВ С ПРИМЕНЕНИЕМ СЕПТАЛЬНОГО ХРЯЦА

Т.А. ГАРАЕВ¹, <https://orcid.org/0009-0004-6725-2023>,
М.З. ДЖУМАЕВА², <https://orcid.org/0009-0005-4445-923x>,
С.Т. ГАРАЕВА², <https://orcid.org/0009-0004-3868-6965>

¹Государственный медицинский университет Туркменистана им. М. Гаррыева, г. Ашхабад, Туркменистан,

²Международный оздоровительно-реабилитационный центр, г. Ашхабад, Туркменистан

РЕЗЮМЕ

Введение. В статье рассмотрены возможности использования хряща носовой перегородки при сочетанных обширных дефектах гортани и верхних отделов трахеи. Обращено внимание на существенные преимущества использования септального хряща по сравнению с другими методами пластики. В физиологическом отношении он оптимальнее других трансплантатов из-за большей устойчивости при инфицировании операционной раны, отсутствия иммуногенности и резких явлений биологической несовместимости. Хрящ питается путем диффузии, что делает его более устойчивым к неблагоприятным условиям по сравнению с любой другой тканью. Описаны техника и преимущества предлагаемой модификации ларинготрахеопластики с использованием хряща перегородки носа при обширных дефектах.

Цель исследования. Разработка и оценка способа пластики при обширных сочетанных дефектах гортани и трахеи.

Материал и методы. В ЛОР клинике лечебно-консультативного центра им. С.А. Ниязова (Ашхабад, Туркменистан) было обследовано 82 пациента с хроническим стенозом гортани и трахеи различной этиологии в возрасте от 15 до 57 лет. Из них 47 (57,3%) мужчин и 35 (42,7%) – женщин. По возрастным категориям пациенты до 20 лет составили 8,5±3,1; 21-30 лет – 48,8±5,5; 31-40 лет – 34,1±5,2; 41-57 лет – 8,5±3,1. Высокая частота встречаемости наблюдалась в наиболее трудоспособном возрасте – от 21 до 40 лет (68 больных, 82,9%).

Клинический диагноз установлен на основании объективных методов исследования: прямая и непрямая ларингоскопия, рентгенограмма гортани и трахеи в боковых проекциях, фибробронхоскопия, компьютерная томография и магнитно-резонансная томография.

Результаты и обсуждение. В результате сравнительного исследования рекомендованного способа ларинготрахеопластики с использованием септального хряща с методами пластической реконструкции без трансплантатов было отмечено статистически значимое улучшение эффективности лечения ($p < 0,05$). При наблюдении больных до одного года явлений биологической несовместимости, отторжения трансплантата, резорбции или реакций местных тканей не выявлено. Исключением стал один пациент, у которого появилось раневое отделяемое подкожного характера, которое после проведенной местной противовоспалительной терапии зажило без дополнительной хирургической коррекции.

Выводы. Установлено, что при сочетанных обширных дефектах гортани и верхней части трахеи размером больше 1,5 см, при сохранении боковых стенок перстневидного хряща не менее чем на две трети, может быть достигнута стабильная поддержка дыхательных путей. Это возможно, если при реконструктивном закрытии передняя стенка формируется как двух- или трехслойная структура (с использованием внутреннего и наружного слоев), а септальный хрящ фиксируется на хряще в первом слое в середине дефекта, обеспечивая достаточную жесткость даже при относительно небольших размерах трансплантата.

Ключевые слова: гортань, трахея, рубцовый стеноз, окончатый дефект, поэтапная реконструкция, трансплантация хряща, пластическая хирургия.

Для цитирования: Гараев Т.А., Джумаева М.З., Гараева С.Т. Реконструкция обширных ларинготрахеальных дефектов с применением септального хряща // Медицина (Алматы). 2025;4(244):24-29. doi: 10.31082/1728-452X-2025-244-4-24-29

Т У Ж Ы Р Ы М

ҚАБЫРҒА ШЕМІРШЕГІН ҚОЛДАНЫП, КЕҢ КЕҢ ЛАРИНОТРАХЕАЛЬ АҚАУЛАРЫН ҚАЙТА ҚҰРУ

Т.А. ГАРАЕВ¹, <https://orcid.org/0009-0004-6725-2023>,
М.З. ДЖУМАЕВА², <https://orcid.org/0009-0005-4445-923x>,
С.Т. ГАРАЕВА², <https://orcid.org/0009-0004-3868-6965>

¹М. Гарриев атындағы Түрікменстан мемлекеттік медициналық университеті, Ашхабад, Түрікменстан,

²Халықаралық денсаулық сақтау және оқалту орталығы, Ашхабад, Түрікменстан

Кіріспе. Бұл мақалада көмей мен жоғарғы кеңірдектің кең ауқымды біріктірілген ақаулары үшін мұрын пердесінің шеміршегін пайдалану мүмкіндігі қарастырылады. Перде шеміршегін пайдаланудың басқа пластикалық әдістермен салыстырғандағы маңызды артықшылықтары

Контакты: Гараев Тачмырат Атагельдиевич, доктор медицинских наук, заведующий кафедрой ЛОР болезней Туркменского государственного медицинского университета, г. Ашхабад, Туркменистан, e-mail: tagarayew@mail.ru

Contacts: Garayev Tachmyrat Atageldievich, Doctor of Medical Sciences, Head of the Department of ENT Diseases, Turkmen State Medical University, Ashgabat, Turkmenistan, e-mail: tagarayew@mail.ru

Поступила: 15.12.2025
Принята: 25.12.2025

атап өтілген. Физиологиялық тұрғыдан алғанда, ол хирургиялық жара инфекциясына төзімділігі жоғары, иммуногенділігінің болмауы және ауыр биоүйлесімсіздігінің болмауына байланысты басқа трансплантаттардан артық. Шеміршек диффузия арқылы қоректенеді, бұл оны кез келген басқа тінге қарағанда қолайсыз жағдайларға төзімді етеді. Кең ауқымды ақаулары үшін мұрын пердесінің шеміршегін қолдана отырып, ларинготрахеопласти-каның ұсынылған модификациясының техникасы мен артықшылықтары сипатталған.

Зерттеу мақсаты. Көмей мен кеңірдектің кең ауқымды біріктірілген ақауларына арналған пластикалық хирургия әдісін әзірлеу және бағалау.

Материал және әдістері. Түрікменстанның С.А. Ниязов атындағы медициналық консультативтік орталығының құлақ-мұрын-тамақ клиникасында әртүрлі этиологиялы көмей мен кеңірдектің созылмалы стенозымен ауыратын 15 жастан 57 жасқа дейінгі 82 науқас тексерілді. Олардың ішінде 47 (57,3%) ер адамдар және 35 (42,7%) әйелдер болды. Жас санаты бойынша 20 жасқа дейінгі науқастар $8,5 \pm 3,1$; 21-30 жас аралығында – $48,8 \pm 5,5$; 31-40 жас аралығында – $34,1 \pm 5,2$; 41-57 жас аралығында – $8,5 \pm 3,1$ құрады. Ең жоғары жиілік жұмыс ең белсенді өнімді жас тобында байқалған – 21 жастан 40 жасқа дейін (68 науқас, 82,9%).

Клиникалық диагноз объективті зерттеу әдістері негізінде қойылды: тікелей және жанама ларингоскопия, бүйірлік проекциялардағы көмей мен кеңірдектің рентгенографиясы, талшықты-оптикалық бронхоскопия, компьютерлік томография және магнитті-резонанстық томография.

Нәтижелері және талқылауы. Ұсынылған ларинготрахеопластика техникасын мұрын пердесінің шеміршегімен трансплантатсыз пластикалық реконструкция әдістерін қолдана отырып салыстырмалы зерттеу емдеу тиімділігінің статистикалық тұрғыдан айтарлықтай жақсарғанын көрсетті ($p < 0,05$). Бір жылға дейінгі бақылау кезінде биологиялық сәйкессіздік, трансплантаттың қабылданбауы, резорбция немесе жергілікті тін реакциялары байқалмады. Тері астынан жарадан бөліну пайда болған бір науқас жергілікті қабынуға қарсы терапиядан кейін қосымша хирургиялық түзетусіз жазылды.

Қорытынды. Көмей мен жоғарғы кеңірдектің 1,5 см-ден асатын кең ауқымды ақауларында тұрақты тыныс алу жолдарын қолдауға қол жеткізуге болатыны анықталды, бұл ретте жүзлік тәрізді шеміршектің бүйір қабырғаларының кем дегенде үштен екісін сақтау арқылы тыныс алу жолдарының тұрақты тірегіне қол жеткізуге болады. Бұл қалпына келтіру кезінде алдыңғы қабырға екі немесе үш қабатты құрылым ретінде қалыптасқан жағдайда (ішкі және сыртқы қабатты пайдаланып) және мұрын пердесінің шеміршегі ақаудың ортасындағы бірінші қабаттағы шеміршекке бекітіліп, салыстырмалы түрде кішкентай трансплантат өлшемімен де жеткілікті қаттылықты қамтамасыз еткен жағдайда мүмкін болады.

Негізгі сөздер: көмей, кеңірдек, тыртықты стеноз, фенестрацияланған ақау, сатылы қалпына келтіру, шеміршек трансплантациясы, пластикалық хирургия.

Дәйексөз үшін: Гараев Т.А., Джумаева М.З., Гараева С.Т. Мұрын пердесінің шеміршегін пайдаланып, кең көлемді ларинготрахеалды ақауларды қалпына келтіру // Медицина (Алматы). 2025;4(244):24-29. doi: 10.31082/1728-452X-2025-244-4-24-29

SUMMARY

RECONSTRUCTION OF EXTENSIVE LARYNGOTRACHEAL DEFECTS USING SEPTAL CARTILAGE

TA GARAYEV¹, <https://orcid.org/0009-0004-6725-2023>,

MZ DJUMAYEVA², <https://orcid.org/0009-0005-4445-923x>,

CT GARAYEVA², <https://orcid.org/0009-0004-3868-6965>

¹Turkmen State Medical University n.a. M. Garryyev, Ashgabat, Turkmenistan,

²International Wellness and Rehabilitation Center, Ashgabat, Turkmenistan

Introduction. This article examines the potential use of nasal septal cartilage in the management of combined extensive defects of the larynx and upper trachea. Particular attention is given to the significant advantages of septal cartilage compared with other reconstructive techniques. From a physiological standpoint, it is more optimal than other graft materials due to its greater resistance to infection in the surgical wound, lack of immunogenicity, and absence of pronounced biological incompatibility reactions. Cartilage is nourished by diffusion, which makes it more resistant to adverse conditions compared to other tissues. The technique and advantages of the proposed modification of laryngotracheoplasty using septal cartilage for extensive defects are described.

Objective. To develop and evaluate a method of reconstruction for extensive combined defects of the larynx and trachea.

Material and methods. A total of 82 patients with chronic laryngeal and tracheal stenosis of various etiologies, aged 15 to 57 years, were examined at the ENT Clinic of the S.A. Niyazov Medical and Consultative Center (Ashgabat, Turkmenistan). Of these, 47 (57.3%) were male and 35 (42.7%) were female. The age distribution was as follows: under 20 years – $8.5 \pm 3.1\%$; 21-30 years – $48.8 \pm 5.5\%$; 31-40 years – $34.1 \pm 5.2\%$; and 41-57 years – $8.5 \pm 3.1\%$. The highest incidence was observed in the working-age population (21-40 years), comprising 68 patients (82.9%).

Clinical diagnosis was established using objective methods, including direct and indirect laryngoscopy, lateral radiography of the larynx and trachea, fiberoptic bronchoscopy, computed tomography, and magnetic resonance imaging.

Results and Discussion. Comparative analysis of the proposed laryngotracheoplasty technique using septal cartilage versus reconstructive methods without grafts demonstrated a statistically

significant improvement in treatment outcomes ($p < 0.05$). During follow-up of up to one year, no cases of biological incompatibility, graft rejection, resorption, or adverse local tissue reactions were observed. One exception involved a patient who developed subcutaneous wound discharge, which resolved after local anti-inflammatory therapy without the need for additional surgical intervention.

Conclusion. It was established that in cases of combined extensive defects of the larynx and upper trachea measuring more than 1.5 cm, with preservation of at least two-thirds of the lateral walls of the cricoid cartilage, stable airway support can be achieved. This is possible when the anterior wall is reconstructed as a two- or three-layer structure (using internal and external layers), and septal cartilage is fixed to the cartilage in the first layer at the center of the defect, providing sufficient rigidity even with relatively small graft size.

Keywords: larynx, trachea, cicatricial stenosis, fenestrated defect, staged reconstruction, cartilage transplantation, plastic surgery.

For reference: Garayev TA, Djumayeva MZ, Garayeva CT. Reconstruction of extensive laryngotracheal defects using septal cartilage. *Meditsina (Almaty) = Medicine (Almaty)*. 2025;4(244): 24-29. (In Russ.). doi: 10.31082/1728-452X-2025-244-4-24-29

ВВЕДЕНИЕ

Актуальность темы определяется устойчивым ростом числа больных со стенозами гортани и трахеи [1-4]. Вместе с тем особое место в хирургической реабилитации больных стенозами респираторного тракта занимают вопросы восстановления каркаса передней стенки гортани и трахеи [5, 6]. Это связано с поиском имплантационного материала, пригодного для органовосполняющей реконструкции передней стенки трахеи в условиях ее высокой физиологической подвижности и инфицированности раны [7-9].

Диагностика и эффективное лечение приобретенных ларинготрахеальных стенозов (ПЛТС) остаются одной из сложнейших проблем оториноларингологии [5, 2, 10,11]. Это связано не только с трудностью восстановления просвета дыхательных путей, но и длительным трахеальным канюленосительством и развитием патологических изменений в других органах и системах организма [12-14].

При протяжённых и грубых рубцовых деформациях на стенках гортани и трахеи одним из эффективных методов лечения циркулярная резекция трахеи является операцией выбора при рубцовом стенозе [10]. Она позволяет излечить пациента в один этап. Циркулярная резекция трахеи является радикальной операцией, позволяющей удалить пораженный сегмент и восстановить целостность воздухопроводящих путей. Однако послеоперационные осложнения и летальность после циркулярной резекции трахеи остается на высоком уровне [5, 12].

Также методом выбора лечения при протяжённых и грубых рубцовых деформациях на стенках гортани и тра-

хеи являются многоэтапные хирургические вмешательства [4, 15]. После этой операции образуются ларинготрахеальные стомы – дефекты, что требует пластические операции. Для закрытия ограниченных ларинготрахеальных дефектов используют различные варианты местной кожно-мышечной пластики. Проблемы возникают, когда ларинготрахеостома больше 1,5-2,0 см по длине. Устранение последних дефектов путем использования обычной кожно-мышечной пластики без использования каркасных тканей не всегда бывает достаточным. В связи с этим поиск имплантационного материала, пригодного для органовосполняющей реконструкции передней стенки гортани, трахеи в условиях ее высокой физиологической подвижности и инфицированности раны, является обоснованным [7, 5]. Наиболее оптимальным считается использование собственных тканей пациента – они не вызывают реакций отторжения в организме, как это происходит при применении алломатериалов [13, 15].

Учитывая вышеизложенное, **цель исследования** – реконструкция обширных ларинготрахеальных дефектов с применением септального хряща.

МАТЕРИАЛ И МЕТОДЫ

В ЛОР клинике лечебно-консультативного центра им. С.А. Ниязова (Ашхабад, Туркменистан) было обследовано 82 больных в возрасте от 15 до 57 лет, из них 47 (57,3%) мужчин и 35 (42,7%) женщин (табл. 1).

Наибольшее количество больных были трудоспособного возраста – от 21 до 40 лет (82,9%).

Таблица 1 – Распределение пациентов по полу и возрасту

№	Возраст (лет)	Всего		Мужчины		Женщины	
		n	M±m	n	M±m	n	M±m
1	До 21	7	8,5±3,1*	3	6,38±3,6*	4	11,43±5,4*
2	21-30	40	48,8±5,5*	23	48,94±7,3*	17	48,57±8,4*
3	31-40	28	34,1±5,2*	17	36,17±7,0*	11	31,43±7,8*
4	41-57	7	8,5±3,1**	4	8,51±4,1*	3	8,57±4,7*
	Итого	82	100	47	57,3±7	35	42,6±8

Клинический диагноз установлен на основании результатов общеклинических, инструментальных и функциональных методов исследования (табл. 2).

– Общеклиническое исследование включало сбор анамнеза.

– При клиническом обследовании обращали внимание на характер дыхания через естественные пути и трахеотомических трубок. Если у больных ранее

была произведена трахеофиссура, при извлечении трубки изучался характер морфологических изменений снаружи и внутри стомы, его протяженность и глубина;

– Инструментальные методы обследований включали непрямую ларингоскопию, что позволило оценить состоянии гортаноглотки, полости гортани и начальный отдел трахеи. Всем больным производили трансназаль-

ную фиброларингоbronхоскопию. Названные методы обследования дали информацию о состоянии слизистой оболочки дыхательных путей, функции голосовых складок, характере деструкции морфологических нарушений, их протяженности, что необходимо при планировании лечебной тактики. При наличии у больного отверстия стомы исследование производили и через стому.

Мультиспиральная компьютерная томография (МСКТ) проводилась в 3D-формате с дополнительным реформированием и виртуальной эндоскопией при хроническом стенозе гортани и трахеи (ХСГТ). Данное обследование позволяло получить виртуаль-

ную модель изометрических данных (локализация стенотических изменений, параметров сужений, протяженности и процессов явления хондромалиции). По показаниям проводилась магнитно-резонансная томография (МРТ), которая позволила определить уровень и протяженность сужения при сосудистых проекциях топографии близлежащих сосудов, а также состояние легких.

Кроме того, проведены обследование внутренних органов, лабораторные данные, консультации невропатолога, терапевта, кардиолога и других специалистов для выявления сопутствующих заболеваний (табл. 2).

Таблица 2 – Методы обследования пациентов

Степень стеноза	Общие клинические методы	Непрямая ларингоскопия	Фибробронхоскопия	Рентгенскопия или рентгенография	МСКТ, МРТ
	M±m	M±m	M±m	M±m	M±m
I	14,63±3,90*	14,63±3,90*	11,43±3,80*	8,70±3,39*	10,29±3,69*
II	69,51±5,08*	69,51±5,08*	81,43±4,65*	81,16±4,71*	75,00±5,25*
III	15,85±4,03*	15,85±4,03*	7,14±3,08*	10,14±3,63*	14,71±4,29*
Итого	100	100	85,4±7	84,1±4	82,9±4,5

ПРИМЕЧАНИЕ * $p < 0,05$

Методы лечения. Тактику и методы лечения больных с хроническим стенозом гортани и трахеи избирали в зависимости от степени, уровня и протяженности стенозированного участка гортани и трахеи.

РЕЗУЛЬТАТЫ ИССЛЕДОВАНИЯ

52 (63,4%) больным выполнили этапные реконструктивно-восстановительные операции на гортани и трахее, которые включали в себя восстановление проходимости дыхательных путей с последующей дилатацией сформированного просвета Т-образным гортанно-трахеальным силиконовым протезом. Показанием к поэтапной реконструкции гортани и трахеи явилось наличие грубой рубцовой ткани в просвете гортани, трахеи с явлениями стеноза II-III степени, протяженность которого составила от 2 до 2,5 см.

На первом этапе лечения больным под эндотрахеальным наркозом проводили ларинготрахеофиссуру или трахеофиссуру, мобилизацию и рассечение передней стенки трахей, шадящее иссечение рубцовой и удаление грануляций ткани, редрессацию фиброзно-измененных хрящей, формирование широкой стомы путем наложения кожно-ларинготрахеальных швов, моделирование и постановку силиконового Т-образного стента.

Пластику дефекта трахеи, гортани мы проводили при сохранении свободного дыхания минимум в течение месяца.

На заключительном этапе реабилитации выполнялись пластическое закрытие стойкого зияющего дефекта и восстановление передней стенки гортани и трахеи.

Для восстановления каркаса гортани и трахеи использовали предложенный нами способ имплантации септального хрящом, позволяющим сделать более прочную опору передней стенки стомы, тем самым предотвратить нависание мягких тканей при пластике гортани.

Методика имплантации септального хряща. При сочетанных обширных дефектах гортани и верхней части трахеи, при площади поражения не более 1,5 см и высоте боковой стенки перстеновидного хряща не менее чем 2/3 высоты, формируем за счет внутреннего и наружного слоев трехслойную или двухслойную (за счет внутреннего и наружного слоев) переднюю стенку. Септальный хрящ укрепляем не на всей поверхности стомы, а на хрящ в первом слое в середине дефекта. Это позволило получить стойкую опору дыхательных путей при небольших размерах трансплантата.

Критерии эффективности:

1. Сохранение функции дыхания через естественные пути при дозированной физической нагрузке.

2. Степень послеоперационного сужения и нарастания слизистой над трансплантатом.

3. Заживление послеоперационных ран.

Также для оценки эффективности предлагаемого способа пластики использованы следующие клинические критерии:

– хорошие результаты – после проведенной ларинготрахеопластики не наблюдались клинические признаки стеноза гортани и трахеи;

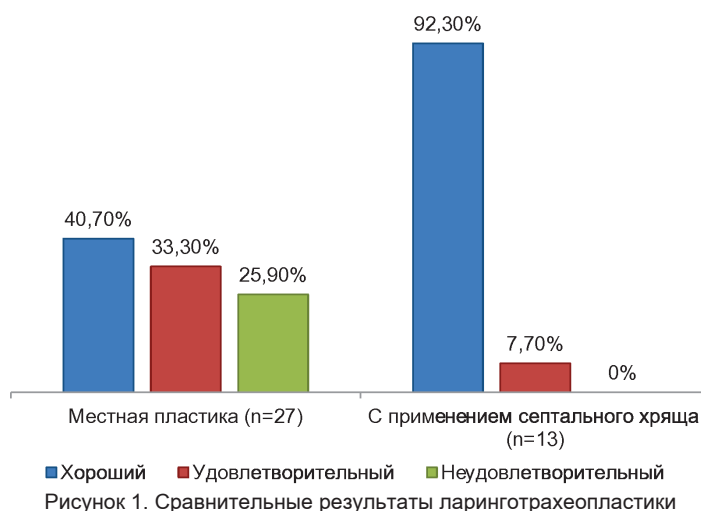
– удовлетворительные результаты появления первых признаков стеноза первой степени без признаков рестеноза;

– неудовлетворительные - после пластики появляются признаки стеноза субкомпенсации и декомпенсации.

Для выявления эффективности предлагаемого способа лечения больные подразделены на основную и контрольную группы. Последним проведена пластика с использованием местных тканей (табл. 3 и рис. 1).

Таблица 3 – Результаты эффективности предлагаемого способа пластики в сравнительном аспекте

Способы пластики	Кол-во больных		Хороший		Удовлетворительный		Неудовлетворительный	
	n	%	n	%	n	%	n	%
Местная пластика	27	67,5±7,4	11	40,7±15	9	33,3±15	7	25,9±16
С применением септального хряща	13	32,5±13	12	92,3±7	1	7,7±26	-	
Итого	40	100	23	57,5±10	10	25,0±13	7	17,5±14



При местной пластике хороший результат получен у $40,7 \pm 15$ обследованных больных; удовлетворительные – у $33,3 \pm 15$ и неудовлетворительные – у $25,9 \pm 16$.

Предлагаемый нами способ с использованием септального хряща позволил устранить вышеуказанные недостатки и получить хорошие результаты у $92,3 \pm 7$ случаев и удовлетворительные – у $7,7 \pm 26$. При этом наблюдение у больных до года результатов заживления раны после реконструкции передней стенки гортани и трахеи в течение всего периода отторжений, резорбции или реакций местных тканей не выявило. За исключением одного больного, у которого появилось раневое отделяемое подкожного характера, и после проведенной местной противовоспалительной терапии зажило без дополнительной хирургической коррекции.

Фиброэндоскопическое исследование показало, что эпителизация пластически закрытого дефекта трахеи наступала в сроки от четырех до шести месяцев наблюдения.

Ларинготрахеопластика с использованием ауто трансплантата служит опорой при укрытии его кожно-мышечным лоскутом, создает прочный каркас стенки гортани, оказывает противодействие разрывным нагрузкам, возникающим во время кашля и форсированном дыхании, и препятствует спадению просвета в вдохе. Клинические наблюдения с фиброскопическим контролем в течение года показали, что слизистая оболочка гортани нарастала на шитые хрящ и мягкие ткани, при этом нависания мягких тканей, сужения просвета дыхательных путей, а также признаков отторжения не наблюдалось.

Таким образом, предлагаемый способ обладает следующими преимуществами: предупреждает нависание мягких тканей, сужение просвета дыхательных путей; позволяет предупредить риск послеоперационных осложнений и рецидивов.

Вышеописанные преимущества способа позволяют повысить качество хирургической реабилитации больных с хроническим стенозом гортани при обширных стомах, где вероятность выпадения кожно-мышечного лоскута высока и возникает вопрос о рациональном использовании септального хряща.

При правильной хирургической тактике в послеоперационном периоде отмечается первичное заживление ран с полным восстановлением дыхательной функции гортани.

ОБСУЖДЕНИЕ РЕЗУЛЬТАТОВ

Методы пластики ларинготрахеостом с использованием аутогенных и гомогенных материалов и тканей имеют ряд существенных недостатков, к которым следует отнести слабую фиксацию протезов, инфицирование раны и отторжение имплантатов, их частичное и полное рассасывание. Известные способы ларинготрахеопластики методом кожной пластики не лишены недостатков: как бы тщательно ни были сшиты края внутреннего кожного лоскута, при кашле в эту полость нагнетается воздух, швы растягиваются или рвутся, пропитываются слизью, и вся рана открывается. При ауто трансплантации кожи, даже при благоприятном приживлении трансплантата, вследствие выраженных морфофункциональных различий слизистой оболочки органа и кожи погружного лоскута нередко возникают тягостные для больного ощущения: сухость, скопление корок, вязкость мокроты, першение, кашель и, наконец, затрудненное дыхание [7, 8].

В связи с чем выбор имплантируемого материала крайне важен при планировании подобных операций. Свойства импланта влияют на заживление послеоперационной раны, кроме того, имплант должен обеспечивать надежную опорную функцию и не подвергаться лизису со временем [2, 15].

Имеются сообщения о полученных удовлетворительных результатах для восстановления дефекта трахеи с использованием септального хряща [13, 15]. На этой основе нами принято решение укладывать хрящ не на всю длину дефекта, как это делалось авторами, а только на его среднюю гортанную часть при сочетанных ларинготрахеальных дефектах. Способ с одной стороны дал возможность не сузить дыхательные пути, а с другой – сэкономить хрящ и создать более прочную опору, учитывая стойкую возможность скелета гортани.

ВЫВОДЫ

Наиболее пригодным материалом для изготовления трансплантата при ларинготрахеопластике является аутогенный септальный хрящ. Наличие в арсенале ларингохирурга нового способа ларинготрахеопластики с использованием септального хряща значительно расширяет возможности реконструктивно-восстановительных оперативных вмешательств на гортани и трахее.

Прозрачность исследования

Исследование не имело спонсорской поддержки. Авторы несут полную ответственность за предоставление окончательной версии рукописи в печать.

Декларация о финансовых и других взаимоотношениях
Авторы не получали гонорар за исследование.

Вклад авторов

Гараев Тачмырат Атагельдиевич – разработка концепции статьи, дизайн исследования, анализ и интерпретация результатов текста, редактирование;

Джумаева Масса Зелилиевна, Гараева Сельди Тачмырадовна – обзор литературы, сбор материала, статистическая обработка данных.

Все авторы принимали участие в окончательном утверждении статьи для печати.

Конфликт интересов

Авторы заявляют об отсутствии конфликта интересов.

СПИСОК ЛИТЕРАТУРЫ / REFERENCES

1. Бойко В.В., Шкурят А.Н. Хирургическое лечение больных с рубцовыми стенозами трахеи // Международный медицинский журнал. 2010;1:72-76. [Boyko VV, Shkurat AN. Surgical treatment of patients with a cicatricial stenosis of trachea. *J International medical = Mezhdunarodnyi meditsinskii zhurnal*. 2010; 1: 72-75. (In Russ.)]
2. Ahn HY, Su Cho J, Kim YD, I H. Surgical outcomes of post intubational or post tracheostomy tracheal stenosis: report of 18 cases in single institution. *Ann Thorac Cardiovasc Surg*. 2015;21(1):14-7. doi: 10.5761/atcs.oa.13-00335. Epub 2014 Apr 18. PMID: 24747550; PMID: PMC4989981
3. D'Andrilli A, Venuta F, Rendina EA. Subglottic tracheal stenosis. *J Thorac Dis*. 2016 Mar;8(Suppl 2):S140-7. doi: 10.3978/j.issn.2072-1439.2016.02.03. PMID: 26981264; PMID: PMC4775266
4. Ezemba N, Echieh CP, Chime EN, Okorie CO, Okonna FG, Idoko FL, Arua OA. Postintubation tracheal stenosis: Surgical management. *Niger J Clin Pract*. 2019 Jan;22(1):134-137. doi: 10.4103/njcp.njcp_288_18. PMID: 30666033
5. Дайхес Н.А., Кокорина В.Е., Наджмудинов И.И. Хронический рубцовый стеноз гортани. Клинические рекомендации. Москва, 2014.- С.1-7. [Daykhes NA, Cocorina VE, Nadzhmudinov II. Chronic cricatricial stenosis of larynx. Clinical recommendations. Moscow, 2014:1-7. (in Russ.)]
6. Кошель В.И., Гюсан С.А., Осипова Н.А. Хирургическое лечение пациентов с постинтубационным рубцовым стенозом шейного отдела трахеи // Журнал. Рос. оториноларингология. 2004;6:73-75. [Koshel VI, Gyusan SA, Osipova NA. Surgical treatment for patients with a post-intubation cicatric stenosis of the cervical trachea. *Zhurnal Russian Otorinolaryngology*. 2004;6:73-75. (in Russ.)]
7. Патент №558 Туркменистан, МПК А61В 17/00, А 61Р23/02, А61Р 41/00, А61М25/01, А61К31/245. Способ ларингопластики с использованием автотрансплантата // Гараев Т.А. - №12/101182; заявл. 26.06.2012; опубл. 13.09.2013. Бюл. №.12. (Печ.). 3 с.
8. [Pat. № 558 Turkmenistan, МПК: А61В 17/00, А61Р23/02, А61Р 41/00, А61М25/01, А61К31/245. Method of laryngoplasty with use of autogenous bone // Garaeyev T.A. - №2/101182; zajavl. 26.06.2012; opubl. 13.09.2013. Bjul. №.12. (Pch.). 3 с.]
9. Симонов С.В. Аллопластические опорные (в запросе - эталонные) материалы в хирургии хронических стенозов гортани

и трахеи. Труды XII Конгресса молодых российских ученых с международным участием «Наука о человеке». Томск: СибГМУ, 2011. С. 39–40. [Simonov SV. Alloplastic reference materials in surgery of chronic stenosis of the larynx and trachea. Proceedings of the XII Congress of Russian young scientists with international participation "Science of Man". Tomsk: SibSMU. 2011: 39-40 (in Russ.)]

10. Dahlqvist C, Ocak S, Gourdin M, Dincq AS, Putz L, d'Odémont JP. Fully Covered Metallic Stents for the Treatment of Benign Airway Stenosis. *Can Respir J*. 2016;2016:8085216. doi: 10.1155/2016/8085216. Epub 2016 Sep 29. Erratum in: *Can Respir J*. 2018 May 22;2018:6202750. doi: 10.1155/2018/6202750. PMID: 27777507; PMID: PMC5061944

11. Carpenter PS, Pierce JL, Smith ME. Outcomes after cricotracheal resection for idiopathic subglottic stenosis. *Laryngoscope*. 2018 Oct;128(10):2268-2272. doi: 10.1002/lary.27263. Epub 2018 May 14. PMID: 29756352 Auchincloss HG, Mathisen DJ. Tracheal stenosis-resection and reconstruction. *Ann Cardiothorac Surg*. 2018 Mar;7(2):306-308. doi: 10.21037/acs.2018.03.10. PMID: 29707510; PMID: PMC5900081

12. Shin B, Kim K, Jeong BH, Eom JS, Song WJ, Kang HK, Kim H. Clinical significance of differentiating post-intubation and post-tracheostomy tracheal stenosis. *Respirology*. 2017 Apr;22(3):513-520. doi: 10.1111/resp.12925. Epub 2016 Oct 21. PMID: 27766714

13. Auchincloss HG, Mathisen DJ. Tracheal stenosis-resection and reconstruction. *Ann Cardiothorac Surg*. 2018 Mar;7(2):306-308. doi: 10.21037/acs.2018.03.10. PMID: 29707510; PMID: PMC5900081

14. Bozkurt AK, Cansiz H. Tracheal reconstruction with autogenous composite nasal septal graft. *Ann Thorac Surg*. 2002 Dec;74(6):2200-1. doi: 10.1016/s0003-4975(02)03823-7. PMID: 12643430

15. Кирасирова Е.А., Араблинский А.В., Мамедов Р.Ф. и др. Диагностика и хирургическая реконструкция поврежденных гортани и трахеи после тупой травмы шеи // Анналы хирургии. 2016;21(1-2):145-149. [Kirasirova EA, Arablinskiy AV, Mamedov RF, et al. Diagnosis and surgical reconstruction of larynx and trachea injuries after blunt neck trauma. *Annals of surgery*. 2016; 2: 145-149. doi: 10.18821/1560-9502-2016-21-1-145-149 (in Russ.)]

16. Aidonis A, Nikolaou A, Bourikas Z, Aidonis I. Management of tracheal stenosis with a titanium ring and nasal septal cartilage. *Eur Arch Otorhinolaryngol*. 2002 Sep;259(8):404-8. doi: 10.1007/s00405-002-0483-9. Epub 2002 May 24. PMID: 12235512

Сведения об авторах:

Гараев Тачмырат Атагельдиевич, доктор медицинских наук, заведующий кафедрой ЛОР болезней Туркменского государственного медицинского университета, г. Ашхабад, Туркменистан, тел. +7 (993-12) 438522, e-mail: tagarayew@mail.ru;

Джумаева Масса Зелилиевна, клинический ординатор кафедры ЛОР болезней Туркменского государственного медицинского университета, г. Ашхабад, Туркменистан, тел. +7 (993-12) 438522, e-mail: maysajumaeva@mail.ru;

Гараева Сельди Тачмырадовна, врач-оториноларинголог Международного оздоровительно-реабилитационного центра, г. Ашхабад, Туркменистан, тел. +7 (993-12) 921007, e-mail: s69053167@mail.ru.

DOI: 10.31082/1728-452X-2025-244-4-30-33

УДК 616.72-002-08

КЛИНИЧЕСКИЙ ОПЫТ ЛЕЧЕНИЯ ОСТЕОАРТРИТА И СПОНДИЛОАРТРИТА

Г.Б. РАКИМБЕКОВА¹, <https://orcid.org/0009-0003-3071-8312>,
А.С. КЕРИМБАЕВА², <https://orcid.org/0009-0003-7935-8493>,
С.С. САДЫБЕКОВА³, <https://orcid.org/0009-0009-4904-0226>

¹ТОО «GM Clinic», г. Алматы, Республика Казахстан,²ТОО «AS Clinic», г. Алматы, Республика Казахстан,³ТОО «Revma Clinic», г. Алматы, Республика Казахстан

РЕЗЮМЕ

Актуальность. Остеоартрит (ОА) и спондилоартриты (СПА) являются одними из наиболее распространённых хронических заболеваний опорно-двигательного аппарата. По данным Всемирной организации здравоохранения, заболевания суставов входят в тройку ведущих причин инвалидизации населения. В Республике Казахстан, согласно данным Министерства здравоохранения РК и национальных эпидемиологических наблюдений, распространённость остеоартрита среди взрослого населения составляет 12-16%, при этом ежегодный прирост заболеваемости достигает 3-5%. Частота спондилоартритов варьирует от 0,8 до 1,7%, однако реальные показатели могут быть выше вследствие поздней диагностики.

Современные международные рекомендации EULAR, OARSI и ASAS подчёркивают необходимость мультидисциплинарного и поэтапного подхода к лечению пациентов с суставной патологией, включающего фармакологическую терапию, локальные вмешательства и реабилитационные мероприятия.

Цель исследования. Оценить клиническую эффективность и безопасность поэтапного комплексного лечения пациентов с остеоартритом и спондилоартритами в условиях реальной клинической практики.

Материал и методы. В исследование включено 60 пациентов, проходивших лечение в трёх специализированных ревматологических центрах г. Алматы. Оценка эффективности проводилась с использованием шкал ВАШ, WOMAC, лабораторных маркеров воспаления и методов инструментальной диагностики.

Результаты и обсуждение. Комплексная терапия обеспечила достоверное снижение интенсивности болевого синдрома, улучшение функциональной активности суставов и уменьшение воспалительных изменений.

Выводы. Поэтапный комплексный подход демонстрирует высокую эффективность лечения и соответствует современным международным рекомендациям.

Ключевые слова: остеоартрит, спондилоартрит, комплексная терапия, реабилитация, кинезиотерапия.

Для цитирования: Рахимбекова Г.Б., Керимбаева А.С., Садыбекова С.С. Клинический опыт лечения остеоартрита и спондилоартрита // Медицина (Алматы). 2025;4(244):30-33. doi: 10.31082/1728-452X-2025-244-4-30-33

ТҮЖЫРЫМ

ОСТЕОАРТРИТ ПЕН СПОНДИЛОАРТРИТТИ ЕМДЕУДЕГІ КЛИНИКАЛЫҚ ТӘЖІРІБЕ

Г.Б. РАҚЫМБЕКОВА¹, <https://orcid.org/0009-0003-3071-8312>,
А.С. КЕРІМБАЕВА², <https://orcid.org/0009-0003-7935-8493>,
С.С. САДЫБЕКОВА³, <https://orcid.org/0009-0009-4904-0226>

¹«GM Clinic» ЖШС, Алматы, Қазақстан Республикасы,²«AS Clinic» ЖШС, Алматы, Қазақстан Республикасы,³«Revma Clinic» ЖШС, Алматы, Қазақстан Республикасы

Өзектілігі. Остеоартрит (ОА) пен спондилоартриттер (СПА) тірек-қимыл аппаратының ең жиі кездесетін созылмалы ауруларының бірі болып табылады. Дүниежүзілік денсаулық сақтау ұйымының деректері бойынша, буын аурулары халықтың мүгедектікке ұшырауының жетекші үш себебінің қатарына кіреді. Қазақстан Республикасында ҚР Денсаулық сақтау министрлігінің мәліметтері мен ұлттық эпидемиологиялық бақылауларға сәйкес, ересек тұрғындар арасында остеоартриттің таралуы 12-16%-ды құрайды, ал жыл сайынғы аурушаңдық өсімі 3–5%-ға жетеді. Спондилоартриттердің жиілігі 0,8-1,7% аралығында, алайда кеш диагностикалануына байланысты нақты көрсеткіштер бұдан жоғары болуы мүмкін.

EULAR, OARSI және ASAS халықаралық заманауи ұсынымдары буын патологиясы бар науқастарды емдеуде мультидисциплинарлық және кезең-кезеңмен жүргізілетін тәсілдің маңыздылығын атап көрсетеді, оған фармакологиялық терапия, жергілікті араласулар және оңалту шаралары кіреді.

Зерттеу мақсаты. Нақты клиникалық тәжірибе жағдайында остеоартрит және спондилоартриттерді бар науқастарды кезең-кезеңмен кешенді емдеудің клиникалық тиімділігі мен қауіпсіздігін бағалау.

Материал және әдістері. Зерттеуге Алматы қаласындағы үш мамандандырылған ревматологиялық орталықта ем қабылдаған 60 науқас енгізілді. Тиімділік бағалау ВАШ,

Контакты: Рахимбекова
Гульнар Бахытовна, врач-
ревматолог второй категории,
директор Центра современной
ревматологии «GM Clinic»,
г. Алматы, 8(747)8447685,
e-mail: rgb_25@mail.ru

Contacts: Rakimbekova Gulnar
Bakhytovna, rheumatologist of the
second category, director of the
Center for Modern Rheumatology
"GM Clinic", Almaty,
8(747)8447685,
e-mail: rgb_25@mail.ru

Поступила: 28.11.2025

Принята: 25.12.2025

WOMAC шкалалары, қабынудың зертханалық маркерлері және аспаптық диагностика әдістері арқылы жүргізілді.

Нәтижелері және талқылауы. Кешенді терапия ауырсыну синдромының қарқындылығын сенімді түрде төмендетті, буындардың функционалдық белсенділігін жақсартты және қабыну өзгерістерін азайтты.

Қорытынды. Кезең-кезеңмен жүргізілетін кешенді тәсіл емнің жоғары тиімділігін көрсетеді және қазіргі халықаралық ұсынымдарға сәйкес келеді.

Негізгі сөздер: остеоартрит, спондилоартрит, кешенді терапия, оңалту, кинезиотерапия.

Дәйексөз үшін: Рақымбекова Г.Б., Керімбаева А.С., Садыбекова С.С. Остеоартрит пен спондилоартритті емдеудегі клиникалық тәжірибе // Медицина (Алматы). 2025;4(244):30-33. doi: 10.31082/1728-452X-2025-244-4-30-33

SUMMARY

CLINICAL EXPERIENCE IN THE TREATMENT OF OSTEOARTHRITIS AND SPONDYLOARTHRITIS

GB RAKIMBEKOVA¹, <https://orcid.org/0009-0003-3071-8312>,
AS KERIMBAYEVA², <https://orcid.org/0009-0003-7935-8493>,
SS SADYBEKOVA³, <https://orcid.org/0009-0009-4904-0226>

¹GM Clinic, Almaty, Republic of Kazakhstan,

²AS Clinic, Almaty, Republic of Kazakhstan,

³Revma Clinic, Almaty, Republic of Kazakhstan

Background. Osteoarthritis (OA) and spondyloarthritis (SpA) are among the most common chronic diseases of the musculoskeletal system. According to the World Health Organization, joint diseases are among the top three leading causes of disability worldwide. In the Republic of Kazakhstan, according to data from the Ministry of Health of the Republic of Kazakhstan and national epidemiological surveillance, the prevalence of osteoarthritis among the adult population is 12–16%, with an annual increase in incidence reaching 3–5%. The prevalence of spondyloarthritis ranges from 0.8 to 1.7%; however, the actual rates may be higher due to delayed diagnosis.

Current international recommendations from EULAR, OARSI, and ASAS emphasize the need for a multidisciplinary and stepwise approach to the management of patients with joint pathology, including pharmacological therapy, local interventions, and rehabilitation measures.

Objective. To evaluate the clinical efficacy and safety of a stepwise comprehensive treatment approach in patients with osteoarthritis and spondyloarthritis in real-world clinical practice.

Materials and Methods. The study included 60 patients treated at three specialized rheumatology centers in Almaty. Treatment effectiveness was assessed using the VAS and WOMAC scales, laboratory inflammatory markers, and instrumental diagnostic methods.

Results and Discussion. Comprehensive therapy resulted in a significant reduction in pain intensity, improvement in joint functional activity, and a decrease in inflammatory changes.

Conclusions. The stepwise comprehensive approach demonstrates high treatment efficacy and is consistent with current international recommendations.

Keywords: osteoarthritis, spondyloarthritis, comprehensive therapy, rehabilitation, kinesitherapy.

For reference: Rakimbekova GB, Kerimbayeva AS, Sadybekova SS. Clinical experience in the treatment of osteoarthritis and spondyloarthritis. *Meditsina (Almaty) = Medicine (Almaty)*. 2025;4(244): 30-33. (In Russ.). doi: 10.31082/1728-452X-2025-244-4-30-33

Введение

Заболевания суставов представляют собой значимую медико-социальную проблему. Согласно данным Global Burden of Disease Study, остеоартрит является одной из ведущих причин хронической боли и ограничения подвижности у лиц старше 40 лет. В Казахстане за последние 10 лет отмечается устойчивый рост обращаемости пациентов с дегенеративно-воспалительными заболеваниями суставов, что связано с увеличением продолжительности жизни, урбанизацией и ростом метаболических факторов риска.

Патогенез остеоартрита рассматривается как сложный мультифакторный процесс, включающий дегенерацию суставного хряща, ремоделирование субхондральной кости и хроническое воспаление. Современные исследования подтверждают участие провоспалительных цитокинов, включая IL-1 β , TNF- α и IL-6, в развитии структурных повреждений суставов.

Спондилоартриты представляют собой группу хронических воспалительных заболеваний, характеризующихся поражением осевого скелета, энтезисов и периферических суставов. Согласно оценке Международного общества по спондилоартриту / Европейского альянса ассоциаций ревматологов (ASAS-EULAR), ранняя диагностика и своевременное начало терапии играют ключевую роль в предотвращении инвалидизации пациентов [1].

В последние годы международные рекомендации Европейского альянса ассоциаций ревматологов, (EULAR) [2] и Международного общества по изучению остеоартрита [3] (OARSI) подчёркивают необходимость сочетания медикаментозных и немедикаментозных методов лечения, направленных на купирование воспаления, восстановление функции суставов и коррекцию биомеханических нарушений.

Цель исследования – оценить эффективность поэтапной комплексной терапии пациентов с остеоартритом и спондилоартритами.

Задачи исследования:

1. Изучить динамику болевого синдрома.
2. Оценить лабораторные маркеры воспаления.
3. Проанализировать инструментальные изменения суставов.
4. Оценить вклад кинезиотерапевтических методик в коррекцию вторичных рефлекторных нарушений.

МАТЕРИАЛ И МЕТОДЫ

В исследование включено 60 пациентов с установленным диагнозом остеоартрита и спондилоартрита. Средний возраст составил $50,4 \pm 6,8$ года. Женщины составили 73%, мужчины – 27%.

Критерии включения соответствовали международным диагностическим критериям Американского колледжа ревматологии (ACR) и Международного общества по спондилоартриту (ASAS) [4, 5].

Методы оценки включали:

- Визуальную аналоговую шкалу (ВАШ) [6];
 - Индекс остеоартрита Университетов Западного Онтарио и МакМастера (WOMAC) [7];
 - Гониометрию;
 - Лабораторные маркеры воспаления;
 - Рентгенографию;
 - УЗИ суставов;
 - МРТ.
- Статистическая обработка выполнялась с использованием параметрических методов анализа.

РЕЗУЛЬТАТЫ ИССЛЕДОВАНИЯ**Терапевтическая стратегия**

Лечение пациентов проводилось поэтапно в соответствии с современными международными рекомендациями.

I этап – Купирование болевого синдрома и противовоспалительная терапия

На первом этапе применялись нестероидные противовоспалительные препараты, рекомендованные EULAR как препараты первой линии терапии. Использование теноксикама позволяло быстро уменьшить боль и воспаление. Дополнительно применялись витамины группы В, которые обладают доказанным нейропротективным действием и способствуют уменьшению нейропатического компонента боли.

При наличии выраженного мышечно-тонического синдрома применялись центральные миорелаксанты.

Внутрисуставное введение глюкокортикостероидов (Сертоспан®) использовалось при выраженном синовите и соответствовало рекомендациям OARSI.

II этап – Локально-инъекционная восстановительная терапия

Целью второго этапа являлось восстановление внутрисуставной среды, улучшение трофики тканей и замедление дегенеративных процессов. Использование локальных инъекционных методик позволяло уменьшить воспаление и повысить функциональную активность суставов.

III этап – Реабилитация

Согласно рекомендациям EULAR и OARSI, реабилитационные мероприятия являются обязательным компонентом лечения.

Реабилитация включала:

- лечебную физкультуру;
- кинезиотерапию;
- магнитотерапию;
- лазеротерапию;
- щадящий точечный массаж.

Отдельное внимание уделялось коррекции биомеханических нарушений. Пациентам с деформациями стоп назначались индивидуальные ортопедические стельки, что соответствовало рекомендациям международных ортопедических ассоциаций.

После проведения терапии у всех пациентов наблюдалось:

- снижение ВАШ с 7,1 до 3,2 балла;
- улучшение WOMAC на 45%;
- снижение СРБ на 38%;
- снижение СОЭ на 32%.

По данным УЗИ уменьшение синовита выявлено у 68% пациентов. По данным МРТ уменьшение субхондрального отёка отмечено у 54% пациентов. У пациентов, прошедших реабилитацию, объём движений увеличился на 25-35%.

ОБСУЖДЕНИЕ

Полученные результаты в целом согласуются с современными представлениями о мультифакторном патогенезе остеоартрита и спондилоартритов, включающем воспалительные, дегенеративные и биомеханические компоненты. Согласно рекомендациям, EULAR и ASAS, терапия данных заболеваний должна быть направлена не только на купирование воспаления, но и на сохранение и восстановление функциональной активности суставов [8].

Полученные в исследовании данные о снижении болевого синдрома и улучшении функциональных показателей сопоставимы с результатами ранее опубликованных работ, в которых показано, что комплексный подход с включением немедикаментозных методов лечения обеспечивает более выраженный клинический эффект по сравнению с монотерапией [9].

Применение комбинированной терапии позволяет воздействовать на несколько звеньев патогенеза одновременно, что соответствует современным международным рекомендациям. В частности, OARSI подчёркивает важность сочетания фармакологических и реабилитационных вмешательств для достижения оптимального клинического результата [10].

Включение реабилитационных методик (физиолечение, ЛФК, карбокситерапия, кинезиотерапия) в комплекс лечения, по данным настоящего исследования, сопровождалось формированием устойчивого терапевтического эффекта, который оценивался в динамике наблюдения в течение 4-6 месяцев. Следует отметить, что в представленном исследовании анализ проводился на основании краткосрочного наблюдения, что ограничивает возможность окончательной оценки длительности достигнутого эффекта.

Особое значение имеет коррекция биомеханических нарушений стоп, что позволяет снизить нагрузку на суставы нижних конечностей и уменьшить риск развития вторичных артрозов. Данные результаты согласуются с исследованиями, демонстрирующими, что ортопедическая коррекция и нормализация биомеханики снижают болевой синдром и замедляют прогрессирование остеоартрита коленных суставов [11].

В то же время, оценка профилактического эффекта в рамках данного исследования носит ограниченный характер, поскольку не проводилось сравнение с контрольной группой без применения реабилитационных вмешательств. Это определяет необходимость дальнейших исследований с более длительным периодом наблюдения и контролируемым дизайном.

ВЫВОДЫ

Комплексный поэтапный подход к лечению остеоартрита и спондилоартритов демонстрирует высокую клиническую эффективность и соответствует современным международным стандартам лечения. Применение противовоспалительной терапии в сочетании с локально-инъекционными методиками и реабилитационными программами позволяет достичь выраженного снижения болевого синдрома, улучшения функциональной активности и стабилизации течения заболевания.

Персонализированное использование ортопедической коррекции стоп усиливает терапевтический эффект и способствует долгосрочному сохранению функции суставов.

Представленный клинический опыт подтверждает необходимость мультидисциплинарного подхода к лечению пациентов с дегенеративно-воспалительными заболеваниями суставов и может быть рекомендован для широкого внедрения в ревматологическую практику.

Прозрачность исследования

Авторы несут полную ответственность за представление окончательной версии рукописи в печать.

Декларация о финансовых и других взаимоотношениях

При проведении данной работы не было получено финансирования от сторонних организаций или медицинских представителей. Авторы не получали гонорар за исследование. Статья опубликована при поддержке компании "DR. SERTUS İLAC SANAYİ VE TİCARET LİMİTED SİRKETİ" в Республике Казахстан.

Вклад авторов

Все авторы принимали участие в разработке концепции и дизайна исследования; одобрении, анализе и обработке данных; написании первого варианта статьи; окончательном утверждении статьи для печати.

Конфликт интересов

Авторы заявляют об отсутствии конфликта интересов.

СПИСОК ЛИТЕРАТУРЫ / REFERENCES

- Ramiro S, Nikiphorou E, Sepriano A, Ortolan A, Webers C, Baraliakos X, Landewé RBM, Van den Bosch FE, Boteva B, Bremander A, Carron P, Ciurea A, van Gaalen F/A, Géher P, Gensler L, Hermann J, de Hooge M, Husakova M, Kiltz U, López-Medina C, Machado PM, Marzo-Ortega H, Molto A, Navarro-Compán V, Nissen MJ, Pimentel-Santos FM, Poddubnyy D, Proft F, Rudwaleit M, Telkman M, Zhao SS, Ziade N, van der Heijde D. ASAS-EULAR recommendations for the management of axial spondyloarthritis: 2022 update. *Ann Rheum Dis.* 2023 Jan;82(1):19-34. doi: 10.1136/ard-2022-223296. Epub 2022 Oct 21. PMID: 36270658
- Kloppenborg M, Kroon FP, Blanco FJ, Doherty M, Dziedzic KS, Greibrokk E, Haugen IK, Herrero-Beaumont G, Jonsson H, Kjekken I, Maheu E, Ramonda R, Ritt MJ, Smeets W, Smolen JS, Stamm TA, Szekanecz Z, Wittoek R, Carmona L. 2018 update of the EULAR recommendations for the management of hand osteoarthritis. *Ann Rheum Dis.* 2019 Jan;78(1):16-24. doi: 10.1136/annrheumdis-2018-213826. Epub 2018 Aug 28. PMID: 30154087
- Bannuru RR, Osani MC, Vaysbrot EE, Arden NK, Bennell K, Bierma-Zeinstra SMA, Kraus VB, Lohmander LS, Abbott JH, Bhandari M, Blanco FJ, Espinosa R, Haugen IK, Lin J, Mandl LA, Moilanen E, Nakamura N, Snyder-Mackler L, Trojant T, Underwood M, McAlindon TE. OARSI guidelines for the non-surgical management of knee, hip, and polyarticular osteoarthritis. *Osteoarthritis Cartilage.* 2019 Nov;27(11):1578-1589. doi: 10.1016/j.joca.2019.06.011. Epub 2019 Jul 3. PMID: 31278997
- Altman R, Alarcón G, Appelrouth D, Bloch D, Borenstein D, Brandt K, Brown C, Cooke TD, Daniel W, Feldman D, et al. The American College of Rheumatology criteria for the classification and reporting of osteoarthritis of the hip. *Arthritis Rheum.* 1991 May;34(5):505-14. doi: 10.1002/art.1780340502. PMID: 2025304
- Rudwaleit M, van der Heijde D, Landewé R, Listing J, Akkoc N, Brandt J, Braun J, Chou CT, Collantes-Estevez E, Dougados M, Huang F, Gu J, Khan MA, Kirazli Y, Maksymowych WP, Mielants H, Sørensen IJ, Ozgocmen S, Roussou E, Valle-Oñate R, Weber U, Wei J, Sieper J. The development of Assessment of SpondyloArthritis international Society classification criteria for axial spondyloarthritis (part II): validation and final selection. *Ann Rheum Dis.* 2009 Jun;68(6):777-83. doi: 10.1136/

- ard.2009.108233. Epub 2009 Mar 17. Erratum in: *Ann Rheum Dis.* 2019 Jun;78(6):e59. doi: 10.1136/ard.2009.108233corr1. PMID: 19297344
- Hawker GA, Mian S, Kendzerska T, French M. Measures of adult pain: Visual Analog Scale for Pain (VAS Pain), Numeric Rating Scale for Pain (NRS Pain), McGill Pain Questionnaire (MPQ), Short-Form McGill Pain Questionnaire (SF-MPQ), Chronic Pain Grade Scale (CPGS), Short Form-36 Bodily Pain Scale (SF-36 BPS), and Measure of Intermittent and Constant Osteoarthritis Pain (ICOAP). *Arthritis Care Res (Hoboken).* 2011 Nov;63 Suppl 11:S240-52. doi: 10.1002/acr.20543. PMID: 22588748
- Bellamy N, Buchanan WW, Goldsmith CH, Campbell J, Stitt LW. Validation study of WOMAC: a health status instrument for measuring clinically important patient relevant outcomes to antirheumatic drug therapy in patients with osteoarthritis of the hip or knee. *J Rheumatol.* 1988 Dec;15(12):1833-40. PMID: 3068365
- Moseng T, Vliet Vlieland TPM, Battista S, Beckwée D, Boyadzhieva V, Conaghan PG, Costa D, Doherty M, Finney AG, Georgiev T, Gobbo M, Kennedy N, Kjekken I, Kroon FPB, Lohmander LS, Lund H, Mallen CD, Pavelka K, Pitsillidou IA, Rayman MP, Tvetter AT, Vriezekolk JE, Wiek D, Zanolli G, Østerås N. EULAR recommendations for the non-pharmacological core management of hip and knee osteoarthritis: 2023 update. *Ann Rheum Dis.* 2024 May 15;83(6):730-740. doi: 10.1136/ard-2023-225041. PMID: 38212040; PMCID: PMC11103326
- Fransen M, McConnell S, Harmer AR, Van der Esch M, Simic M, Bennell KL. Exercise for osteoarthritis of the knee: a Cochrane systematic review. *Br J Sports Med.* 2015 Dec;49(24):1554-7. doi: 10.1136/bjsports-2015-095424. Epub 2015 Sep 24. PMID: 26405113
- McAlindon TE, Bannuru RR, Sullivan MC, Arden NK, Berenbaum F, Bierma-Zeinstra SM, Hawker GA, Hunter DJ, Kawaguchi H, Kwok K, Lohmander S, Rannou F, Roos EM, Underwood M. OARSI guidelines for the non-surgical management of knee osteoarthritis. *Osteoarthritis Cartilage.* 2014 Mar;22(3):363-88. doi: 10.1016/j.joca.2014.01.003. Epub 2014 Jan 24. PMID: 24462672
- Hinman RS, Bowles KA, Metcalf BB, Wrigley TV, Bennell KL. Lateral wedge insoles for medial knee osteoarthritis: effects on lower limb frontal plane biomechanics. *Clin Biomech (Bristol).* 2012 Jan;27(1):27-33. doi: 10.1016/j.clinbiomech.2011.07.010. Epub 2011 Sep 8. PMID: 21862189

Сведения об авторах:

Рахимбекова Гульнар Бахытовна, врач-ревматолог второй категории, директор Центра современной ревматологии «GM Clinic», г. Алматы, 8(747)8447685, e-mail: rgb_25@mail.ru;

Керимбаева Акайша Сейдигалиевна, врач ревматолог-артролог высшей категории, директор Клиники заболеваний суставов «AS Clinic», г. Алматы, 8(701)3445684, e-mail: akaisha_83@mail.ru;

Садыбекова Салтанат Советбековна, врач ревматолог-реабилитолог высшей категории, директор Центра лечения суставов «Revma Clinic», г. Алматы, 8(701)1802655, e-mail: salta-ssm@mail.ru.

DOI: 10.31082/1728-452X-2025-244-4-18-23

УДК 616-001.4-002:617.576-089.844

КОМПЛЕКСНЫЙ ПОДХОД К ЛЕЧЕНИЮ ЗАГРЯЗНЁННЫХ РАН ПРИ СОЧЕТАННЫХ ТРАВМАХ КОНЕЧНОСТЕЙ

А.А. ИСЛОМОВ, <https://orcid.org/0009-0007-3604-9323>,
Ш.М. МУМИНОВ, <https://orcid.org/0000-0001-5845-0432>,
О.Н. НИЗОВ, <https://orcid.org/0000-0002-5159-4326>,
Д.А. ХУДАЙНАЗАРОВ, <https://orcid.org/0000-0001-5675-5830>,
Д.Д. АЛИМУХАМЕДОВ, <https://orcid.org/0009-0009-1202-8135>,
П.А. ЕРЕЖЕПОВА, <https://orcid.org/0009-0006-3064-9574>

Республиканский научный центр экстренной медицинской помощи Министерства здравоохранения Республики Узбекистан, г. Ташкент

РЕЗЮМЕ

Актуальность исследования. Обширные травматические дефекты кисти, сопровождающиеся разможением и контаминацией тканей, относятся к числу наиболее сложных повреждений в неотложной травматологии и реконструктивной хирургии. Высокий риск инфекционных осложнений, угроза утраты функции кисти и необходимость калечащих ампутаций обуславливают потребность в комплексном поэтапном лечении и раннем восстановлении кожно-мягкотканого покрова.

Цель исследования. Продемонстрировать эффективность дифференцированного применения кожно-пластических операций при обширных травматических дефектах кисти в условиях разможения и выраженной микробной контаминации тканей.

Материал и методы. В основу работы положены результаты лечения пациентов отделения сосудистой хирургии с микрохирургией Республиканского научного центра экстренной медицинской помощи, поступивших с обширными дефектами кисти в результате производственных, дорожных и бытовых травм, сопровождавшихся разможением мягких тканей, повреждением сухожильно-костных структур и загрязнением раны. Лечение включало радикальную первичную хирургическую обработку, этапные ревизии с использованием современных методов локального лечения раны, а затем выполнение кожно-пластических вмешательств с применением местных, регионарных и свободных лоскутов.

Результаты и обсуждение. Реализация комплексной тактики, основанной на принципах лечения загрязнённых ран при сочетанных травмах конечностей, позволила снизить бактериальную нагрузку в ране, сократить сроки её подготовки к окончательному закрытию и создать оптимальные условия для выполнения кожно-пластических операций. Применение органосохраняющего радикализма при иссечении нежизнеспособных тканей в сочетании с рациональной антибактериальной терапией и современными технологиями локального лечения ран обеспечивало высокую выживаемость лоскутов, уменьшало частоту инфекционных осложнений и потребность в повторных реконструктивных вмешательствах.

Выводы. Представленный клинический опыт показывает, что поэтапный комплексный подход с ранним восстановлением кожно-мягкотканого покрова кисти с использованием дифференцированно выбранных кожно-пластических операций позволяет в большинстве случаев сохранить конечность, обеспечить надёжное покрытие важных анатомических структур и добиться удовлетворительных функциональных и косметических результатов.

Ключевые слова: обширные травматические дефекты кисти, разможение, контаминация тканей, кожно-пластические операции, лоскуты, вакуум-терапия, загрязнённые раны, реконструктивная хирургия кисти.

Для цитирования: Исломов А.А., Муминов Ш.М., Низов О.Н., Худайназаров Д.А., Алимухамедов Д.Д., Ережепова П.А. Комплексный подход к лечению загрязнённых ран при сочетанных травмах конечностей // Медицина (Алматы). 2025;4(244):18-23. doi: 10.31082/1728-452X-2025-244-4-18-23

Т У Ж Ы Р Ы М

АЯҚ-ҚОЛДЫҢ ҚОСАРЛАС ЖАРАҚАТТАРЫ КЕЗІНДЕ ЛАСТАНҒАН ЖАРАЛАРДЫ ЕМДЕУДІҢ КЕШЕНДІ ТӘСІЛІ

А.А. ИСЛОМОВ, <https://orcid.org/0009-0007-3604-9323>,
Ш.М. МУМИНОВ, <https://orcid.org/0000-0001-5845-0432>,
О.Н. НИЗОВ, <https://orcid.org/0000-0002-5159-4326>,
Д.А. ХУДАЙНАЗАРОВ, <https://orcid.org/0000-0001-5675-5830>,
Д.Д. АЛИМУХАМЕДОВ, <https://orcid.org/0009-0009-1202-8135>,
П.А. ЕРЕЖЕПОВА, <https://orcid.org/0009-0006-3064-9574>

Өзбекстан Республикасы Денсаулық сақтау министрлігінің Республикалық шұғыл медициналық жәрдем ғылыми орталығы, Ташкент қ.

Контакты: Исломов Анзур Анварович, базовый докторант (PhD) отделения сосудистой хирургии с микрохирургией Республиканского научного центра экстренной медицинской помощи, г. Ташкент, Республика Узбекистан, e-mail: islomovanzur999@gmail.com

Contacts: Islomov Anzur Anvarovich, basic doctoral student (PhD) of the Department of Vascular Surgery with Microsurgery of the Republican Scientific Center for Emergency Medical Care, Tashkent, Republic of Uzbekistan, e-mail: islomovanzur999@gmail.com

Поступила: 19.12.2025
Принята: 25.12.2025

Кіріспе. Тіндердің жаншылуы және контаминациясымен қатар жүретін қол буынының кең көлемді жарақаттық ақаулары шұғыл травматология мен реконструктивті хирургиядағы ең күрделі зақымдалулардың қатарына жатады. Инфекциялық асқынулардың жоғары қаупі, қол буыны функциясын жоғалту қаупі және мүгедектікке әкелетін ампутация қажеттілігі емдеудің кешенді, кезең-кезеңімен жүргізілуін және тері-жұмсақ тінді жабындыны ерте қалпына келтіруді талап етеді.

Зерттеудің мақсаты. Тіндердің жаншылуы және айқын микробтық контаминация жағдайында қол буынының кең көлемді жарақаттық ақауларында тері-пластикалық операцияларды сараланған қолданудың тиімділігін көрсету.

Материал және әдістер. Жұмыстың негізіне Республикалық шұғыл медициналық жәрдем ғылыми орталығының микрохирургиясы бар тамыр хирургиясы бөлімшесіне өндірістік, жол-көлік және тұрмыстық жарақаттар салдарынан тіндердің жаншылуы, сіңір-сүйек құрылымдарының зақымдалуы және жараның ластануы қатар жүретін қол буынының кең көлемді ақауларымен түскен науқастарды емдеу нәтижелері алынды. Емдеу радикалды бастапқы хирургиялық емдеуді, жараны жергілікті емдеудің заманауи әдістерін қолдана отырып кезеңдік ревизияларды, содан кейін жергілікті, аймақтық және бос тері қиықтарын қолдана отырып тері-пластикалық араласуларды орындауды қамтыды.

Нәтижелері және талқылау. Аяқ-қолдың қосарлас жарақаттары кезіндегі ластанған жараларды емдеу қағидаттарына негізделген кешенді тактиканы іске асыру жарадағы бактериялық жүктемені төмендетуге, оны түпкілікті жабуға дайындау мерзімін қысқартуға және тері-пластикалық операцияларды орындауға қолайлы жағдай жасауға мүмкіндік берді. Өмірге қабілетсіз тіндерді кесіп алып тастауда ағзаны сақтаушы радикализм қағидатын ұтымды антибактериалды терапия және жараны жергілікті емдеудің заманауи технологияларымен ұштастыра қолдану тері қиықтарының жоғары өміршеңдігін қамтамасыз етті, инфекциялық асқынулардың жиілігін және қайталама реконструктивті араласуларға деген қажеттілікті төмендетті.

Қорытынды. Ұсынылған клиникалық тәжірибе қол буынының тері-жұмсақ тінді жабындысын ерте қалпына келтіруді көздейтін, тері-пластикалық операцияларды сараланған таңдау негізіндегі кезең-кезеңімен жүргізілетін кешенді тәсілдің көп жағдайда аяқ-қолды сақтап қалуға, маңызды анатомиялық құрылымдарды сенімді жабуға және қанағаттанарлық функционалдық әрі косметикалық нәтижелерге қол жеткізуге мүмкіндік беретінін көрсетеді.

Негізгі сөздер: қол буынының кең көлемді жарақаттық ақаулары, жаншылу, тін контаминациясы, тері-пластикалық операциялар, тері қиықтары, вакуум-терапия, ластанған жаралар, қол хирургиясындағы реконструктивті операциялар.

Дәйексөз үшін: Исломов А.А., Муминов Ш.М., Низов О.Н., Худайназаров Д.А., Алимухамедов Д.Д., Ережепова П.А. Аяқ-қолдың қосарлас жарақаттары кезінде ластанған жараларды емдеудің кешенді тәсілі // Медицина (Алматы). 2025;4(244):18-23. doi: 10.31082/1728-452X-2025-244-4-18-23

SUMMARY

COMPREHENSIVE APPROACH TO THE TREATMENT OF CONTAMINATED WOUNDS IN COMBINED LIMB INJURIES

AA ISLOMOV, <https://orcid.org/0009-0007-3604-9323>,

ShM MUMINOV, <https://orcid.org/0000-0001-5845-0432>,

ON NIZOV, <https://orcid.org/0000-0002-5159-4326>,

DA KHUDAYNAZAROV, <https://orcid.org/0000-0001-5675-5830>,

DD ALIMUKHAMEDOV, <https://orcid.org/0009-0009-1202-8135>,

PA EREJEPOVA, <https://orcid.org/0009-0006-3064-9574>

Republican Scientific Center for Emergency Medical Care, Ministry of Health of the Republic of Uzbekistan, Tashkent

The relevance of research. Extensive traumatic defects of the hand accompanied by tissue crushing and contamination are among the most challenging injuries in emergency traumatology and reconstructive surgery. The high risk of infectious complications, the threat of loss of hand function, and the potential need for mutilating amputations determine the necessity for a comprehensive staged treatment strategy and early restoration of the skin and soft-tissue envelope.

Purpose of the study. To demonstrate the effectiveness of the differentiated use of skin-plastic procedures in extensive traumatic defects of the hand under conditions of tissue crushing and pronounced microbial contamination.

Material and Methods. The work is based on the results of treatment of patients at the Department of Vascular Surgery with Microsurgery of the Republican Scientific Center for Emergency Medical Care who presented with extensive hand defects resulting from industrial, road, and domestic injuries accompanied by soft-tissue crushing, damage to tendon-bone structures, and wound contamination. Treatment included radical primary surgical debridement, staged revisions using modern methods of local wound management, followed by skin-plastic interventions using local, regional, and free flaps.

Results and Discussion. A comprehensive strategy based on principles of managing contaminated wounds in combined limb injuries reduced the bacterial load in the wound, shortened

the time required to prepare it for definitive closure, and created optimal conditions for performing skin-plastic procedures. The application of organ-preserving radical debridement of non-viable tissues, in combination with rational antibiotic therapy and modern local wound treatment technologies, ensured high flap survival rates, reduced the incidence of infectious complications, and decreased the need for repeated reconstructive interventions.

Conclusions. The presented clinical experience shows that a staged, comprehensive approach with early restoration of the skin and soft-tissue cover of the hand using differentially selected skin-plastic procedures enables, in most cases, preservation of the limb, reliable coverage of critical anatomical structures, and satisfactory functional and cosmetic outcomes.

Keywords: extensive traumatic defects of the hand, crushing injury, tissue contamination, skin-plastic procedures, flaps, vacuum therapy, contaminated wounds, reconstructive hand surgery.

For reference: Islomov AA, Muminov ShM, Nizov ON, Khudaynazarov DA, Alimukhamedov DD, Erejepova PA. Comprehensive approach to the treatment of contaminated wounds in combined limb injuries. *Meditsina (Almaty) = Medicine (Almaty)*. 2025;4(244):18-23. (In Russ.). doi: 10.31082/1728-452X-2025-244-4-18-23

ВВЕДЕНИЕ

Хирургическое лечение больных с загрязнёнными ранами при сочетанных травмах конечностей остаётся одной из наиболее актуальных задач современной травматологии и реконструктивной хирургии. Частота повреждений конечностей составляет в среднем 30-40% всех травм, при этом основная доля подобных повреждений приходится на наиболее работоспособный возраст – 20-40 лет [1, 2, 3, 4].

Сочетанные травмы с загрязнением ран представляют особую проблему для хирургов, поскольку риск развития инфекционных осложнений при них значительно выше. По данным различных авторов, частота нозокомиальных послеоперационных инфекций составляет от 3 до 65% при различных оперативных вмешательствах. При этом временная потеря трудоспособности после таких травм может достигать 45,9%, а инвалидность – 32,2% от общего числа нетрудоспособных [4, 5, 6].

По данным ВОЗ, ежегодно в мире происходит около 50 миллионов травм, требующих медицинской помощи, причём значительную часть их составляют травмы конечностей. Загрязнённые раны составляют от 50 до 70% всех открытых повреждений конечностей [6, 7, 8]. Потеря функции конечности в результате инфекционных осложнений сопровождается глубоким психологическим стрессом, а материальные потери при инвалидизации исчисляются значительными суммами. Экономический эффект от успешной профилактики и лечения раневой инфекции при сочетанных травмах конечностей в значительной мере компенсирует затраты на их лечение.

Цель исследования – продемонстрировать эффективность дифференцированного применения кожно-пластических операций при обширных травматических дефектах кисти в условиях разможения и выраженной микробной контаминации тканей на основании анализа собственного клинического опыта и данных современной литературы.

МАТЕРИАЛ И МЕТОДЫ

В основу работы положены результаты лечения пациентов отделения сосудистой хирургии с микрохирургией Республиканского научного центра экстренной медицинской помощи, поступивших с обширными дефектами кисти в результате производственных, дорожных и бытовых травм, сопровождавшихся разможением мягких тканей, повреждением сухожильно-костных структур и загрязнением раны.

Лечебная тактика включала следующие этапы: радикальную первичную хирургическую обработку (ПХО) с максимально возможным удалением нежизнеспособных тканей и инородных тел при принципе органосохраняющего радикализма; этапные ревизии раны с применением современных методов локального лечения (вакуум-терапия, антисептические растворы, современные раневые покрытия); стабилизацию костных повреждений с использованием аппаратов внешней фиксации по концепции damage control orthopedics (DCO); рациональную эмпирическую, а затем – целенаправленную антибактериальную терапию; окончательное закрытие раны путём выполнения кожно-пластических вмешательств с использованием местных, регионарных и свободных лоскутов, выбор которых определялся локализацией и площадью дефекта, характером повреждения глубоких структур и общим состоянием пациента.

Анализировались частота раневых инфекционных осложнений, выживаемость лоскутов, сроки подготовки раны к окончательному закрытию, функциональные и косметические результаты лечения.

РЕЗУЛЬТАТЫ И ОБСУЖДЕНИЕ

Классификация загрязнённых ран

Загрязнённые раны характеризуются наличием инородных тел, микроорганизмов и девитализированных тканей, что создаёт благоприятные условия для развития инфекционного процесса. В зависимости от степени микробной контаминации раны принято делить на чистые, условно-чистые, загрязнённые и инфицированные. Современная классификация учитывает механизм травмы (резаные, рубленые, рвано-ушибленные, разможенные, скальпированные, огнестрельные), степень микробной контаминации (минимальная – до 10^3 КОЕ/г ткани, умеренная – 10^3 - 10^5 КОЕ/г, выраженная – более 10^5 КОЕ/г) и характер загрязнения (бытовое, уличное, производственное, сельскохозяйственное).

Патогенез раневой инфекции

Развитие инфекционного процесса в ране проходит несколько стадий: контаминацию (попадание микроорганизмов в рану), колонизацию (размножение микроорганизмов без клинических признаков инфекции), местную инфекцию (появление клинических признаков воспаления) и генерализованную инфекцию (распространение процесса за пределы раны с развитием системной воспалительной реакции). Критическим порогом, при котором начинают проявляться клинические

признаки инфекции, считается концентрация микроорганизмов более 10^5 КОЕ/г ткани, однако этот порог может быть значительно ниже при наличии факторов, снижающих местные защитные механизмы.

Микробиология загрязнённых ран

Наиболее часто при травматических повреждениях конечностей выделяются *Staphylococcus aureus* (включая метициллин-резистентный *Staphylococcus aureus* (MRSA)), *Streptococcus spp.*, *Pseudomonas aeruginosa*, *Escherichia coli*, *Klebsiella pneumoniae*, а также анаэробные микроорганизмы (*Clostridium spp.*, *Bacteroides spp.*) [8, 9]. При сельскохозяйственных травмах особое значение имеет контаминация раны спорами *Clostridium tetani* и *Clostridium perfringens*, что требует проведения специфической профилактики столбняка и газовой гангрены.

Современные принципы хирургической обработки

Современная концепция хирургической обработки загрязнённых ран основана на принципе *damage control surgery* и включает несколько этапов: первичную хирургическую обработку раны с максимальным удалением нежизнеспособных тканей и инородных тел; временное закрытие раны с применением современных методов (вакуум-терапия, временные покрытия); отсроченное окончательное закрытие раны после полного контроля над инфекционным процессом.

Стандартная хирургическая обработка загрязнённой раны включает: обильное промывание раны растворами антисептиков (не менее 1 литра на каждые 10 см длины раны); механическую очистку от инородных тел и загрязнений; иссечение нежизнеспособных тканей до появления «признаков жизни»; дренирование раны при наличии показаний. В последние годы существенное значение придаётся применению современных методов обработки ран – ультразвуковой кавитации, пульсирующей струе антисептика, гидрохирургической системе Versajet, плазменной хирургии. Эти методы позволяют более эффективно удалять загрязнения и нежизнеспособные ткани, минимизируя при этом повреждение здоровых тканей [10, 11, 12].

Спорные вопросы хирургической тактики

Несмотря на общность взглядов большинства авторов, остаётся ряд принципиальных расхождений, касающихся «радикальности» иссечения. Ряд авторов полагает, что иссечение должно быть экономным, с оставлением сомнительных участков тканей [5, 7, 13, 14]. Сторонники более радикального подхода утверждают, что необходимо широкое иссечение, даже ценой образования кожно-мягкотканых дефектов [12, 13, 15, 16]. Для объективизации решения в настоящее время используются различные методы оценки жизнеспособности тканей: визуальная оценка (цвет, кровоточивость, сократимость), флуоресцентная ангиография с индоцианином зелёным, лазерная доплеровская флоуметрия, термография и капилляроскопия [16, 17].

Особенности остеосинтеза при загрязнённых ранах

Одним из наиболее важных вопросов в лечении загрязнённых ран конечностей в сочетании с открытыми переломами является выбор метода остеосинтеза трубчатых костей. В современной травматологии применяется концепция DCO, предполагающая выполнение минимально необходимого объёма вмешательства на первом этапе с последующим окончательным долечиванием. В соответствии с этой концепцией при сочетанных травмах с загрязнением ран рекомендуется первичная стабилизация перелома с помощью аппаратов внешней фиксации.

Внеочаговый компрессионно-дистракционный остеосинтез с применением аппаратов Илизарова считается наиболее приемлемым для лечения открытых переломов с загрязнением ран, однако монтаж аппаратов занимает значительное время и требует определённого опыта хирурга. Оптимальной тактикой признаётся этапное лечение: первичная стабилизация перелома с помощью аппаратов внешней фиксации и – только после купирования инфекции – переход к окончательному остеосинтезу. Такой подход позволяет минимизировать риск инфекционных осложнений, сократить сроки госпитализации и сохранить функцию конечности [18].

Антибактериальная терапия

Антибактериальная терапия должна начинаться медленно, не дожидаясь завершения полного объёма реконструктивных вмешательств. Препараты назначаются параллельно с хирургической обработкой и стабилизацией перелома. При этом хирург обязан учитывать повреждения мышц, нервов и сосудов: некротизированные ткани подлежат иссечению, жизнеспособные – максимально сохраняются, а сосудисто-нервные пучки защищаются при наложении фиксирующих конструкций. Таким образом, лечение проводится комплексно: антибиотики начинают действовать уже на фоне первой операции, а повторные вмешательства позволяют поэтапно восстанавливать мягкие ткани.

Современная концепция рациональной антибактериальной терапии при загрязнённых ранах включает раннее начало терапии (в идеале – в первые 3 часа после травмы), выбор препаратов с учётом наиболее вероятных возбудителей и локальных данных по антибиотикорезистентности, адекватные дозы и режим введения, своевременную коррекцию терапии после получения результатов микробиологического исследования, оптимальную продолжительность курса (обычно 5-10 дней) [19, 20].

Наиболее эффективными препаратами для эмпирической терапии загрязнённых ран являются: при бытовых и уличных травмах – цефалоспорины II-III поколения в сочетании с метронидазолом; при сельскохозяйственных травмах – пенициллины с ингибиторами β -лактамаз; при производственных травмах – фторхинолоны в сочетании с клиндамицином; при высоком риске MRSA – ванкомицин, линезолид, даптомицин [14].

Современные методы локального лечения ран

Одним из наиболее эффективных методов лечения загрязнённых ран при сочетанных травмах конечностей в настоящее время считается вакуум-терапия, или терапия отрицательным давлением (NPWT). Основные эффекты NPWT включают активное удаление избыточной жидкости из раны, снижение локального отёка, усиление микроциркуляции, сближение краёв раны [21, 22].

В современной хирургии загрязнённых ран широко применяются различные биологические материалы и раневые покрытия: коллагеновые матриксы, создающие благоприятную среду для миграции фибробластов; гидрогелевые повязки, поддерживающие влажную среду в ране; альгинатные повязки с высокой абсорбционной способностью; повязки с серебром, обладающие антимикробным действием; повязки с йодом, обеспечивающие пролонгированное антисептическое действие.

Новым направлением в лечении загрязнённых ран является применение факторов роста и биологических стимуляторов. Наиболее изучены тромбоцитарный (PDGF), эпидермальный (EGF), фибробластов (FGF), трансформирующий (TGF) и инсулиноподобный (IGF) факторы

раста. В клинической практике наиболее широко применяются обогащённая тромбоцитами плазма (PRP) и обогащённый тромбоцитами фибрин (PRF), содержащие высокие концентрации различных факторов роста.

Диагностические инновации

В современных условиях появились новые возможности для экспресс-диагностики микробной контаминации ран: полимеразная цепная реакция в режиме реального времени позволяет в течение 2-4 часов идентифицировать основные патогены; методы экспресс-оценки антибиотикочувствительности позволяют в течение 4-8 часов определить чувствительность микроорганизмов [23, 24]. Перспективным направлением является применение биосенсоров для мониторинга инфекционного процесса в ране: эти устройства позволяют в режиме реального времени определять pH раны, температуру, уровень провоспалительных цитокинов и других маркеров инфекции.

Роль иммунной системы

В снижении риска развития инфекционных осложнений значимую роль играет состояние защитных сил организма. Существенное место занимают препараты, повышающие иммунитет и улучшающие микроциркуляцию в тканях. Для иммуномодуляции при лечении загрязнённых ран применяются препараты тимусного происхождения (тимоген, тималин, тактивин), рекомбинантные цитокины (интерфероны, интерлейкины), синтетические иммуномодуляторы (полиоксидоний, ликопид) и бактериальные иммуномодуляторы (рибомунил, ИРС-19).

Нерешённые вопросы и перспективы

Несмотря на значительные достижения в лечении загрязнённых ран при сочетанных травмах конечностей, остаётся ряд нерешённых вопросов. Принцип максимально органосохраняющего радикализма признан оптимальным: иссечение должно быть достаточным для полного удаления некротических и нежизнеспособных тканей, но без неоправданного расширения дефекта [9, 10, 24, 25]. Современные методы (лазерная доплерография, ангиофлуоресценция) позволяют объективизировать оценку жизнеспособности тканей и достичь «золотой середины» [25, 26].

При выборе метода остеосинтеза предпочтение отдаётся быстрой внешней фиксации: аппараты внешней фиксации (аппарат Илизарова, современные модульные системы) обеспечивают достаточную стабильность и сокращают длительность операции, что крайне важно в условиях высокого риска инфицирования. Окончательный остеосинтез более стабильными конструкциями выполняется после купирования воспалительного процесса [26, 27, 28].

Стратегия антибактериальной терапии в соответствии с современными рекомендациями (ВОЗ, CDC, ECDC) осно-

вана на эмпирическом назначении антибиотиков широкого спектра в первые часы после травмы с последующей дезэскалацией после получения результатов бактериологического исследования. Вместе с тем остаются нерешёнными вопросы разработки объективных показателей эффективности антимикробной терапии и создания унифицированного лечебно-диагностического алгоритма, позволяющего выбрать наиболее оптимальный путь лечения.

ВЫВОДЫ

1. Лечение больных с открытыми сочетанными повреждениями конечностей и их последствиями характеризуется сложностью, этапностью и длительностью; современные технологии значительно расширили возможности хирургов и позволили снизить частоту инфекционных осложнений, а также улучшить функциональные результаты лечения.

2. Внедрение в практику современных методов оценки микробной контаминации, прецизионной хирургической техники, ультразвуковой обработки ран, терапии отрицательным давлением и биологических материалов открывает новые перспективы в лечении данной категории пациентов.

3. Поэтапный комплексный подход с ранним восстановлением кожно-мягкотканого покрова кисти с использованием дифференцированно выбранных кожно-пластических операций в большинстве случаев позволяет сохранить конечность, обеспечить надёжное покрытие важных анатомических структур и добиться удовлетворительных функциональных и косметических результатов.

4. Необходимо дальнейшее совершенствование подходов к лечению загрязнённых ран при сочетанных травмах конечностей, включая разработку стандартизированных протоколов лечения, оптимизацию антибактериальной терапии и внедрение новых технологий диагностики и лечения.

Прозрачность исследования

Исследование не имело спонсорской поддержки. Авторы несут полную ответственность за предоставление окончательной версии рукописи в печать.

Декларация о финансовых и других взаимоотношениях

Авторы не получали гонорар за исследование.

Вклад авторов

Все авторы принимали участие в разработке концепции и дизайна исследования; одобрении, анализе и обработке данных; написании первого варианта статьи; в окончательном утверждении статьи для печати.

Конфликт интересов

Авторы заявляют об отсутствии конфликта интересов.

СПИСОК ЛИТЕРАТУРЫ / REFERENCES

1. Bashir MM, Sohail M, Shami HB. Traumatic Wounds of the Upper Extremity: Coverage Strategies. *Hand Clin.* 2018 Feb;34(1):61-74. doi: 10.1016/j.hcl.2017.09.007. PMID: 29169598. <https://doi.org/10.1016/j.hcl.2017.09.007>
2. Tos P, Crosio A, Pugliese P, Georgescu AV. Propeller Flaps for Hand and Digit Reconstruction. *Semin Plast Surg.* 2020 Aug;34(3):192-199. doi: 10.1055/s-0040-1715155. Epub 2020 Sep 22. PMID: 33041690; PMCID: PMC7542211. <https://doi.org/10.1055/s-0040-1715155>
3. di Summa PG, Davies K, Hart A. The first dorsal metacarpal artery perforator flap for coverage of dorsal finger soft-tissue defects.

Case Reports *Plast Surg Hand Surg.* 2020 Aug 14;7(1):94-97. doi: 10.1080/23320885.2020.1806069. <https://doi.org/10.1080/23320885.2020.1806069>

4. Christopoulos G, Bruce LK, Morris MP, Swanson M, Kuzon WM, Morrison SD. The Reverse Radial Forearm Flap: A Template for Success. *Plast Reconstr Surg Glob Open.* 2022 May 17;10(5):e4338. doi: 10.1097/GOX.0000000000004338. <https://doi.org/10.1097/GOX.0000000000004338>

5. Benanti E, De Santis G, Leti Acciaro A, Colzani G, Baccarani A, Starnoni M. Soft tissue coverage of the upper limb: a flap reconstruction overview. *Ann Med Surg (Lond).* 2020 Nov 2;60:338-343. doi: 10.1016/j.amsu.2020.10.069. <https://doi.org/10.1016/j.amsu.2020.10.069>

6. Zhang Y, Gazyakan E, Bigdeli AK, Will-Marks P, Kneser U, Hirche C. Soft tissue free flap for reconstruction of upper extremity defects: a meta-analysis. *Microsurgery*. 2019 Jul;39(5):463-475. doi: 10.1002/micr.30460. <https://doi.org/10.1002/micr.30460>
7. Kawaih A, Thakur M, Garg S, Kawasmi SH, Hassan A. Fracture Dislocations of the Hand. *Cureus*. 2020 May 26;12(5):e8291. doi: 10.7759/cureus.8291. <https://doi.org/10.7759/cureus.8291>
8. Yamakawa S, Hayashida K. Radial forearm flap: indications, technique and outcomes. *Plast Aesthet Res*. 2020;7:24. doi: 10.20517/2347-9264.2020.20. <https://doi.org/10.20517/2347-9264.2020.20>
9. World Health Organization. Global guidelines for the prevention of surgical site infection. 2nd ed. Geneva: World Health Organization; 2018. Available from: <https://www.who.int/publications/i/item/9789241550475>
10. National Institute for Health and Care Excellence (NICE). Surgical site infections: prevention and treatment. NICE guideline NG125. Published 11 April 2019; last updated 19 August 2020. Available from: <https://www.nice.org.uk/guidance/ng125>
11. Centers for Disease Control and Prevention (CDC). Surgical Site Infection Basics (SSI). Updated 11 April 2024. Available from: <https://www.cdc.gov/hai/ssi/ssi.html>
12. International Wound Infection Institute (IWII). Wound Infection in Clinical Practice: Principles of Best Practice. London: Wounds International; 2022. Available from: <https://www.woundinfection-institute.com/wp-content/uploads/2022/10/IWII-Wound-Infection-in-Clinical-Practice.pdf>
13. Eriksson E, Liu PY, Schultz GS, Martins-Green MM, Tanaka R, Weir D, et al. Chronic wounds: Treatment consensus. *Wound Repair Regen*. 2022 Mar;30(2):156-171. doi: 10.1111/wrr.12994. PMID: 35130362. <https://doi.org/10.1111/wrr.12994>
14. Shen AZ, Taha M, Ghannoum M, Tying SK. Biofilms and Chronic Wounds: Pathogenesis and Treatment. *J Clin Med*. 2025 Nov 2;14(21):7784. doi: 10.3390/jcm14217784. <https://doi.org/10.3390/jcm14217784>
15. Sen CK. Human Wound and Its Burden: Updated 2023 Compendium of Estimates. *Adv Wound Care (New Rochelle)*. 2023 Dec;12(12):657-670. doi: 10.1089/wound.2023.0150. <https://doi.org/10.1089/wound.2023.0150>
16. Hurlow J, Bowler PG. Acute and chronic wound infections: microbiological, immunological, clinical and therapeutic distinctions. *J Wound Care*. 2022 May 2;31(5):436-445. doi: 10.12968/jowc.2022.31.5.436. <https://doi.org/10.12968/jowc.2022.31.5.436>
17. Thaarup IC, Iversen AKS, Lichtenberg M, Bjarnsholt T, Jakobsen TH. Biofilm Survival Strategies in Chronic Wounds. *Microorganisms*. 2022 Apr 1;10(4):775. doi: 10.3390/microorganisms10040775. <https://doi.org/10.3390/microorganisms10040775>
18. Versey Z, da Cruz Nizer WS, Russell E, Zigic S, DeZeeuw KG, Marek JE, Overhage J, Cassol E. Biofilm-Innate Immune Interface: Contribution to Chronic Wound Formation. *Front Immunol*. 2021 Apr 9;12:648554. doi: 10.3389/fimmu.2021.648554. <https://doi.org/10.3389/fimmu.2021.648554>
19. Highmore CJ, Melaugh G, Morris RJ, Parker J, Direito SOL, Romero M, Soukarieh F, Robertson SN, Bamford NC. Translational challenges and opportunities in biofilm science: a BRIEF for the future. *NPJ Biofilms Microbiomes*. 2022 Aug 29;8(1):68. doi: 10.1038/s41522-022-00327-7. <https://doi.org/10.1038/s41522-022-00327-7>
20. Yang L, Long S, Wang H, Yang W. Biofilm therapy for chronic wounds. *Int Wound J*. 2024 Feb;21(2):e14667. doi: 10.1111/iwj.14667. <https://doi.org/10.1111/iwj.14667>
21. Edwards K, Adamtors D. Wound infection assessment: qualitative and quantitative methods. *J Plast Reconstr Aesthet Surg*. 2022 Nov;75(11):4133-4142. doi: 10.1016/j.bjps.2022.09.013. <https://doi.org/10.1016/j.bjps.2022.09.013>
22. Bai D, Fan J, Wu L. Chlorhexidine gluconate vs povidone-iodine for infection prevention in chronic wounds: systematic review and meta-analysis. *Int Wound J*. 2024 Oct 27;21(10):e14463. doi: 10.1111/iwj.14463. <https://doi.org/10.1111/iwj.14463>
23. Senneville É, Albalawi Z, van Asten SA, Abbas ZG, Allison G, Aragón-Sánchez J, et al. IWGDF/IDSA Guidelines on the Diagnosis and Treatment of Diabetes-related Foot Infections (IWGDF/IDSA 2023). *Clin Infect Dis*. 2024 Feb 17;78(1):e1-e52. doi: 10.1093/cid/ciad527. <https://doi.org/10.1093/cid/ciad527>
24. Sartelli M, Coccolini F, Kluger Y, Agastra E, Abu-Zidan FM, Abbas AES, et al. WSES/GAIS/WSIS/SIS-E/AAST global clinical pathways for patients with skin and soft tissue infections. *World J Emerg Surg*. 2022 Jan 15;17(1):3. doi: 10.1186/s13017-022-00406-2. <https://doi.org/10.1186/s13017-022-00406-2>
25. Duane TM, Huston JM, Collom M, Beyer-Berjot L, Bennett-Guerrero E, Bisanzo M, et al. Surgical Infection Society 2020 Updated Guidelines on the Management of Complicated Skin and Soft Tissue Infections. *Surg Infect (Larchmt)*. 2021 May;22(4):383-399. doi: 10.1089/sur.2020.436. <https://doi.org/10.1089/sur.2020.436>
26. Maitz J, Merlino J, Rizzo S, McKew G, Maitz P. Burn wound infections microbiome and novel approaches using therapeutic microorganisms in burn wound infection control. *Adv Drug Deliv Rev*. 2023 May;196:114769. doi: 10.1016/j.addr.2023.114769. <https://doi.org/10.1016/j.addr.2023.114769>
27. Alharthi AF, Al Sulaiman K, Alotaibi S, Alqahtani R, Damfu N, Alharbi A, Alomair S, Alhaidal HA, Aljuhani O. Managing Infections in Burn Patients: Strategies and Considerations for Antimicrobial Dosing. *Eur Burn J*. 2025 Oct 1;6(4):53. doi: 10.3390/ejb6040053. <https://doi.org/10.3390/ejb6040053>
28. Jumaa PA, Teare L, Hoffman PN, Young AE, Smiles S, Edwards-Jones V, Thomas C, Moore LSP, Booth S, Mugglestone MA, Moimen NS. Infection prevention and control in burns services. *J Hosp Infect*. 2025 Nov;155:202-221. doi: 10.1016/j.jhin.2025.06.008. <https://doi.org/10.1016/j.jhin.2025.06.008>

Сведения об авторах:

Исломов Анзур Анварович, базовый докторант (PhD) отделения сосудистой хирургии с микрохирургией Республиканского научного центра экстренной медицинской помощи, г. Ташкент, e-mail: islomovanzur999@gmail.com,
Муминов Шухрат Манапович, доктор медицинских наук, врач-ординатор отделения сосудистой хирургии с микрохирургией Республиканского научного центра экстренной медицинской помощи, г. Ташкент, e-mail: msh22@mail.ru,
Низов Олег Николаевич, кандидат медицинских наук, врач-микрохирург отделения сосудистой хирургии с микрохирургией Республиканского научного центра экстренной медицинской помощи, г. Ташкент, e-mail: oleg_nic62@mail.ru,
Худайназаров Дилшод Абдуллаевич, кандидат медицинских наук, заведующий отделением сосудистой хирургии с микрохирургией, врач-микрохирург Республиканского научного центра экстренной медицинской помощи, г. Ташкент, e-mail: uzmedicine@mail.ru,
Алимухамедов Джахангир Джамалович, врач-ординатор отделения сосудистой хирургии с микрохирургией Республиканского научного центра экстренной медицинской помощи, г. Ташкент, e-mail: Djahongir999999@mail.ru,
Ережепова Паруаз Адилбаевна, врач-ординатор отделения сосудистой хирургии с микрохирургией Республиканского научного центра экстренной медицинской помощи, г. Ташкент, e-mail: erezepovaparuz3@gmail.com.

DOI: 10.31082/1728-452X-2025-244-4-10-17

ЭОЖ 616.24-089:616.712-089.87

КЕУДЕ ҚУЫСЫ ХИРУРГИЯСЫНДА АШЫҚ ТОРАКОТОМИЯ МЕН ВИДЕОАССИСТЕНЦИЯЛАНҒАН ТОРАКОСКОПИЯЛЫҚ (VATS) ҚОЛЖЕТИМДІЛІКТЕРДІҢ КЛИНИКАЛЫҚ ТИІМДІЛІГІН САЛЫСТЫРМАЛЫ ТАЛДАУ

Т.А. МЕДЕТБЕКОВ^{1,2}, <https://orcid.org/0000-0002-0781-2250>,
 С.Б. ЖОРАБЕК¹, <https://orcid.org/0000-0001-5327-234X>,
 Ә.С. ӘДІЛБЕК¹, <https://orcid.org/0009-0002-4916-8739>,
 А.А. БАТЫРБЕК¹, <https://orcid.org/0009-0002-4516-0799>,
 А.М. МУХАМЕТДИНОВА¹, <https://orcid.org/0009-0005-5034-5378>,
 С.Х. СЫЗДЫКОВА¹, <https://orcid.org/0009-0004-3589-913X>,
 Е.Е. ҚОЗЫЕВ¹, <https://orcid.org/0009-0006-2219-3060>,
 Ж.М. ТІЛЕН¹, <https://orcid.org/0009-0008-7092-8249>,
 Н. БЕКЕТҚАЛИҚЫЗЫ¹, <https://orcid.org/0009-0004-3265-1390>

¹«С.Ж. Асфендияров атындағы Қазақ Ұлттық медицина университеті» КеАҚ, Алматы қ., Қазақстан Республикасы,

²«№7 Қалалық клиникалық аурухана» ШЖҚ КМК, Алматы қ., Қазақстан Республикасы

Т У Ж Ы Р Ы М

Өзектілігі. Соңғы жылдары кеуде қуысы жарақаттарының жиілігінің артуы және минималды инвазивті технологиялардың қарқынды дамуы хирургиялық емнің тиімді әрі қауіпсіз тәсілдерін таңдауды өзекті мәселеге айналдырды.

Жұмыстың мақсаты. Ашық торакотомия мен VATS әдістерінің клиникалық тиімділігін, қауіпсіздігін және операциядан кейінгі нәтижелерін салыстырмалы түрде бағалау.

Материал және әдістері. Зерттеу ретроспективті сипатта жүргізіліп, 2020-2026 жылдар аралығында стационарда ем алған науқастардың клиникалық деректері талданды.

Нәтижелері және талқылауы. Зерттеу нәтижелері бойынша хирургиялық араласулар құрылымында ашық торакотомияның басым екені анықталды. Асқынулар мен өлім-жітім көрсеткіштері көбіне егде жастағы науқастарда тіркелді. Әдеби деректермен салыстыру барысында VATS әдісінің операциялық жарақаттың төмендігімен, асқынулар жиілігінің азаюымен және оңалту мерзімінің қысқаруымен сипатталатыны көрсетілді.

Қорытынды. Ашық торакотомия ауыр және күрделі жағдайларда негізгі әдіс ретінде сақталады, ал VATS – клиникалық тәжірибеде кеңінен енгізуді талап ететін тиімді және аз инвазивті бағыт болып табылады.

Негізгі сөздер: торакотомия, VATS, кеуде жарақаты, минималды инвазивті хирургия, клиникалық тиімділік.

Дәйексөз үшін: Медетбеков Т.А., Жорабек С.Б., Әділбек Ә.С., Батырбек А.А., Мухаметдинова А.М., Сыздыкова С.Х., Қозыев Е.Е., Тілен Ж.М., Бекетқалиқызы Н. Кеуде қуысы хирургиясында ашық торакотомия мен видеоассистенцияланған торакоскопиялық (VATS) қолжетімділіктердің клиникалық тиімділігін салыстырмалы талдау // Медицина (Алматы). 2025;4(244):10-17. doi: 10.31082/1728-452X-2025-244-4-10-17

РЕЗЮМЕ

СРАВНИТЕЛЬНАЯ КЛИНИЧЕСКАЯ ЭФФЕКТИВНОСТЬ ТОРАКОТОМИИ И VATS В ХИРУРГИИ ГРУДНОЙ КЛЕТКИ

Т.А. МЕДЕТБЕКОВ^{1,2}, <https://orcid.org/0000-0002-0781-2250>,
 С.Б. ЖОРАБЕК¹, <https://orcid.org/0000-0001-5327-234X>,
 Ә.С. ӘДІЛБЕК¹, <https://orcid.org/0009-0002-4916-8739>,
 А.А. БАТЫРБЕК¹, <https://orcid.org/0009-0002-4516-0799>,
 А.М. МУХАМЕТДИНОВА¹, <https://orcid.org/0009-0005-5034-5378>,
 С.Х. СЫЗДЫКОВА¹, <https://orcid.org/0009-0004-3589-913X>,
 Е.Е. ҚОЗЫЕВ¹, <https://orcid.org/0009-0006-2219-3060>,
 Ж.М. ТІЛЕН¹, <https://orcid.org/0009-0008-7092-8249>,
 Н. БЕКЕТҚАЛИҚЫЗЫ¹, <https://orcid.org/0009-0004-3265-1390>

¹НАО «Казакский Национальный медицинский университет им. С.Д. Асфендиярова», г. Алматы, Республика Казахстан,

²ГКП на ПХВ «Городская клиническая больница №7», г. Алматы, Республика Казахстан

Введение. Увеличение частоты травм грудной клетки и развитие малоинвазивных технологий обуславливают необходимость выбора оптимальной хирургической тактики.

Цель. Оценить клиническую эффективность, безопасность и послеоперационные результаты открытой торакотомии и VATS.

Байланыс үшін: Әділбек Әмина Серікбекқызы, 7 курс интерні, "С.Ж. Асфендияров атындағы Қазақ Ұлттық медицина университеті" КеАҚ, Алматы қ., Қазақстан, e-mail: amin.serikbekovna@gmail.com

Contacts: Adilbek Amina Serikbekovna, 7th year intern, Asfendiyarov Kazakh National Medical University, Almaty, e-mail: amin.serikbekovna@gmail.com

Поступила: 22.12.2025
 Принята: 25.12.2025

Материалы и методы. Проведен ретроспективный анализ клинических данных пациентов за период 2020-2026 гг.

Результаты и обсуждение. Установлено, что в структуре хирургических вмешательств преобладала открытая торакотомия. Послеоперационные осложнения и летальность чаще наблюдались у пациентов пожилого возраста. Сравнение с литературными данными показало, что VATS сопровождается меньшей травматичностью, снижением частоты осложнений и более быстрым восстановлением пациентов.

Выводы. Открытая торакотомия остается основным методом при тяжелых клинических ситуациях, тогда как VATS является перспективным малоинвазивным направлением, требующим более широкого внедрения.

Ключевые слова: торакотомия, VATS, травма грудной клетки, хирургия, малоинвазивные методы.

Для цитирования: Медетбеков Т.А., Жорабекә. С.Б., Әділбек Ә.С., Батырбек А.А., Мухаметдинова А.М., Сыздыкова С.Х., Қозыев Е.Е., Тілен Ж.М., Бекетқалиқызы Н. Сравнительная клиническая эффективность торакотомии и VATS в хирургии грудной клетки // Медицина (Алматы). 2025;4(244):10-17. doi: 10.31082/1728-452X-2025-244-4-10-17

SUMMARY

COMPARATIVE CLINICAL EFFECTIVENESS OF THORACOTOMY AND VATS IN THORACIC SURGERY

TA MEDETBEKOV^{1,2}, <https://orcid.org/0000-0002-0781-2250>,
 SB ZHORABEK¹, <https://orcid.org/0000-0001-5327-234X>,
 AS ADILBEK¹, <https://orcid.org/0009-0002-4916-8739>,
 AA BATYRBEK¹, <https://orcid.org/0009-0002-4516-0799>,
 AM MUKHAMETDINOVA¹, <https://orcid.org/0009-0005-5034-5378>,
 SKh SYZDYKOVA¹, <https://orcid.org/0009-0004-3589-913X>,
 EE KOZYEV¹, <https://orcid.org/0009-0006-2219-3060>,
 ZhM TILEN¹, <https://orcid.org/0009-0008-7092-8249>,
 N BEKETKALYKIZY¹, <https://orcid.org/0009-0004-3265-1390>

¹Asfendiyarov Kazakh National Medical University, Almaty, Republic of Kazakhstan,

²City Clinical Hospital №7, Almaty, Almaty, Republic of Kazakhstan

Background. The increasing incidence of chest trauma and the rapid development of minimally invasive technologies highlight the need for selecting optimal surgical strategies.

Objective. To evaluate the clinical effectiveness, safety, and postoperative outcomes of open thoracotomy and VATS.

Materials and Methods. A retrospective analysis of clinical data of patients treated between 2020 and 2026 was performed.

Results and Discussion. Open thoracotomy predominated in the surgical structure. Postoperative complications and mortality were more frequent in elderly patients. According to literature data, VATS is associated with lower surgical trauma, reduced complication rates, and faster patient recovery.

Conclusions. Open thoracotomy remains the method of choice in severe cases, whereas VATS represents a promising minimally invasive approach that should be more widely implemented in clinical practice.

Keywords: thoracotomy, VATS, chest trauma, minimally invasive surgery, clinical effectiveness.

For reference: Medetbekov TA, Zhorabek SB, Adilbek AS, Batyrbek AA, Mukhametdinova AM, Syzdykova SKh, Kozyev EE, Tilen ZhM, Beketkalykizy N. Comparative clinical effectiveness of thoracotomy and VATS in thoracic surgery. *Meditsina (Almaty) = Medicine (Almaty)*. 2025;4(244):10-17. (In Russ.). doi: 10.31082/1728-452X-2025-244-4-10-17

ӨЗЕКТІЛІГІ

Соңғы онжылдықта кеуде қуысы хирургиясында минималды инвазивті технологиялардың дамуы хирургиялық ем нәтижелерін айтарлықтай жақсартуға мүмкіндік берді [1].

Әлемдік деректер бойынша видеоассистенцияланған торакоскопиялық операциялар (VATS) ашық торакотомиямен салыстырғанда операциядан кейінгі ауырсынуы 30-50%-ға дейін төмендетіп, науқастардың ерте мобилизациясын қамтамасыз етеді [2].

Сонымен қатар, VATS қолданылған жағдайда госпитализация ұзақтығы орта есеппен 2-4 күнге қысқараты-

ны және асқынулар жиілігінің 20-40%-ға төмендейтіні көрсетілген [3]. Дегенмен, кейбір клиникалық жағдайларда, әсіресе ісік кең таралғанда немесе техникалық күрделі жағдайларда, дәстүрлі ашық торакотомия өзінің маңыздылығын сақтап отыр [4].

Қазақстан және ТМД елдерінде VATS технологияларының енгізілу қарқыны артқанымен, бұл әдістердің тиімділігі мен қауіпсіздігін жергілікті клиникалық тәжірибе негізінде салыстырмалы бағалау жеткілікті деңгейде зерттелмеген [5].

Осыған байланысты кеуде қуысы хирургиясында ашық торакотомия мен видеоассистенцияланған тора-

коскопиялық қолжетімділіктердің клиникалық тиімділігін салыстырмалы түрде зерттеу қазіргі таңда өзекті ғылыми және тәжірибелік мәселе болып табылады.

Зерттеу жұмысының мақсаты – кеуде қуысы патологиялары бар науқастарда видеоассистенцияланған торакоскопиялық операциялардың (VATS) ашық торакотомиямен салыстырғандағы клиникалық тиімділігін, операциядан кейінгі нәтижелерін және қауіпсіздігін бағалау.

ЗЕРТТЕУ ЖҰМЫСЫНЫҢ МІНДЕТТЕРІ

Отандық және шетелдік ғылыми әдебиеттер негізінде кеуде қуысы хирургиясында торакотомия мен VATS әдістерінің қолданылу ерекшеліктері мен тиімділігін жүйелі түрде талдау.

Алматы қаласы №7 Қалалық клиникалық аурухана-сында 2020-2026 жылдар аралығында кеуде қуысы патологияларымен емделген науқастардың клиникалық, демографиялық және операциялық көрсеткіштерін жинақтап, сандық талдау жүргізу.

Ашық торакотомия және VATS әдістерінің операция ұзақтығы, қан жоғалту көлемі, госпитализация ұзақтығы және қалпына келу мерзімі бойынша статистикалық салыстырмалы бағалау жүргізу.

Әр әдіс бойынша операциядан кейінгі асқынулар жиілігін, көрсеткіштер мен қарсы көрсеткіштерді, сондай-ақ артықшылықтары мен шектеулерін анықтап, клиникалық тұрғыдан бағалау.

КІРІСПЕ

Видеоассистенцияланған торакоскопиялық хирургия (VATS) алғаш рет 1990-жылдары клиникалық тәжірибеге енгізіліп, қазіргі таңда өкпе, плевра және көкірекаралық патологияларын емдеуде кеңінен қолданылуда [6].

Соңғы 10 жылдағы зерттеулер VATS әдісінің өкпе обырының ерте сатыларында тиімділігін дәлелдеді. Мысалы, көпорталықты зерттеулерде VATS арқылы жасалған лобэктомиядан кейінгі 5 жылдық өмір сүру көрсеткіші ашық операциямен салыстырғанда ұқсас немесе жоғары екені анықталған [7].

Америкалық зерттеулерде (Society of Thoracic Surgeons деректері) VATS кезінде операциялық жаракаттың аз болуы жүйелік қабыну жауабының төмендеуіне алып келетіні көрсетілген [8].

Қытай және Жапония авторларының мәліметтері бойынша, VATS әдісі әсіресе егде жастағы науқастарда операциялық қауіптің төмендеуімен және тыныс алу асқынуларының азаюымен сипатталады [9]. Сонымен қатар, мета-анализ нәтижелері VATS кезінде қан жоғалту көлемі айтарлықтай аз болатынын және операциядан кейінгі дренаждың түру ұзақтығы қысқартатынын көрсетті [10].

Алайда, кейбір авторлар VATS-тың шектеулерін де атап өтеді. Атап айтқанда, үлкен көлемді ісіктерде, адгезиялық процестерде және анатомиялық күрделі жағдайларда конверсия жиілігі 5-15% дейін жетуі мүмкін [11].

Еуропалық клиникалық нұсқаулықтарда (ERS, ESTS) VATS ерте сатыдағы өкпе обыры үшін «алтын стандарт» әдіс ретінде ұсынылғанымен, хирургтың тәжірибесі негізгі фактор ретінде қарастырылады [12].

Ресейлік зерттеулерде VATS әдісінің енгізілуі хирургиялық стационарларда науқастардың емделу ұзақтығын қысқартуға және экономикалық тиімділікті арттыруға мүмкіндік беретіні көрсетілген [13].

Қазақстандық авторлардың еңбектерінде соңғы жылдары VATS технологиясының ірі клиникалық орталық-

тарда (Алматы, Астана) белсенді енгізіліп жатқаны және алғашқы нәтижелерінің оң екені баяндалған [14].

Сонымен қатар, отандық зерттеулерде VATS кезінде операциядан кейінгі ауырсынудың визуалды-аналогтық шкала (VAS) бойынша төмен көрсеткіштері анықталған [15]. Кейбір зерттеулерде VATS-тың ұзақ мерзімді нәтижелері, әсіресе онкологиялық қауіпсіздігі бойынша, ашық торакотомиядан кем түспейтіні дәлелденген [16].

АҚШ-та жүргізілген рандомизацияланған зерттеулерде VATS арқылы жасалған операциялардан кейінгі өмір сапасы көрсеткіштері жоғары болған [17]. Италиялық авторлар VATS-тың бірпортты түрінің одан әрі аз инвазивтілігін және косметикалық артықшылықтарын атап өтеді [18].

Бірақтар мета-анализдер VATS әдісінің операциядан кейінгі өкпелік асқынуларды 2 есеге дейін төмендететінін көрсетеді [19]. Сонымен бірге, кейбір зерттеулерде операция ұзақтығы VATS кезінде бастапқы кезеңде ұзақ болуы мүмкін екені, бірақ тәжірибе артқан сайын бұл айырмашылық жойылатыны анықталған [20].

Үндістан және Оңтүстік Корея зерттеулерінде VATS әдісінің экономикалық тұрғыдан тиімділігі ұзақ мерзімді кезеңде дәлелденген [21].

Соңғы жылдары робот-ассистенцияланған торакоскопиялық хирургия (RATS) дамып келе жатқанымен, VATS әлі де кең таралған және қолжетімді әдіс болып табылады [22].

ТМД елдерінде VATS енгізу барысында негізгі шектеулер жабдықталу деңгейі мен хирургтардың тәжірибесі болып табылады [23]. Кейбір авторлар VATS-тың плевра эмпиемасы және спонтанды пневмоторакс кезінде жоғары тиімділігін көрсетеді [24]. Сонымен қатар, балалар хирургиясында да VATS қолдану аясы кеңейіп келеді [25].

Осылайша, соңғы 10 жылдағы әдеби деректер VATS әдісінің клиникалық артықшылықтарын дәлелдегенімен, әртүрлі популяцияларда, әсіресе аймақтық деңгейде, оның тиімділігін ашық торакотомиямен салыстыра отырып зерттеу қажеттілігі сақталуда [26].

МАТЕРИАЛ ЖӘНЕ ӘДІСТЕРІ

Зерттеу ретроспективті сипатта жүргізілді. Зерттеу базасы ретінде Алматы қаласындағы №7 Қалалық клиникалық ауруханасының деректері алынды. Зерттеу барысында 2020-2026 жылдар аралығында стационарлық ем алған науқастардың медициналық құжаттары талданды. Зерттеуде жалпы 161030 науқастың мәліметтері қарастырылып, оның ішінде кеуде қуысы жаракаты бар бар 3182 (2%) науқас анықталды. Өлім-жітім жағдайлар 16 науқаста (0,5%) тіркелді. Науқастар жас ерекшеліктеріне қарай бірнеше топтарға бөлінді: 18-29 жас, 30-40 жас, 41-59 жас, 60-70 жас және 70 жастан жоғары .

Хирургиялық ем әдістеріне байланысты науқастар келесі топтарға жіктелді:

- ашық торакотомия;
- кеуде қуысына дренаж қою (Бюлау бойынша);
- бронхоскопия;
- минималды инвазивті әдістер (VATS - видеоторакоскопия).

Зерттеуде келесі көрсеткіштер бағаланды:

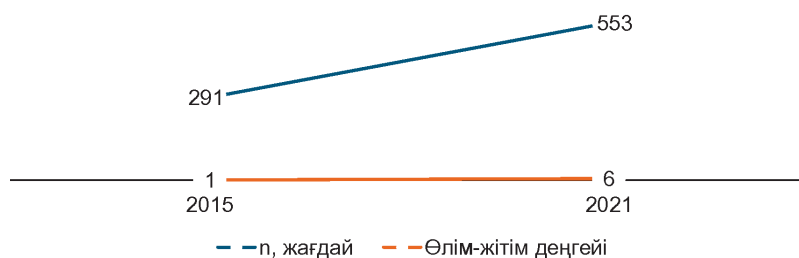
- операция түріне байланысты жиілігі;
- науқастардың ауруханада жатқан күндерінің ұзақтығы;
- жас ерекшелігіне байланысты таралуы;
- операциядан кейінгі өлім-жітім көрсеткіштері.

Статистикалық өңдеу сипаттамалық әдістер арқылы жүргізілді, нәтижелер абсолюттік сандар мен пайыздық көрсеткіштер түрінде ұсынылды.

ЗЕРТТЕУ НӘТИЖЕЛЕРІ

Зерттеу нәтижесінде 2020-2026 жылдар аралығында кеуде қуысы жарақатымен емделген науқастар санының арту тенденциясы байқалды. Мысалы, 2015 жылы 291

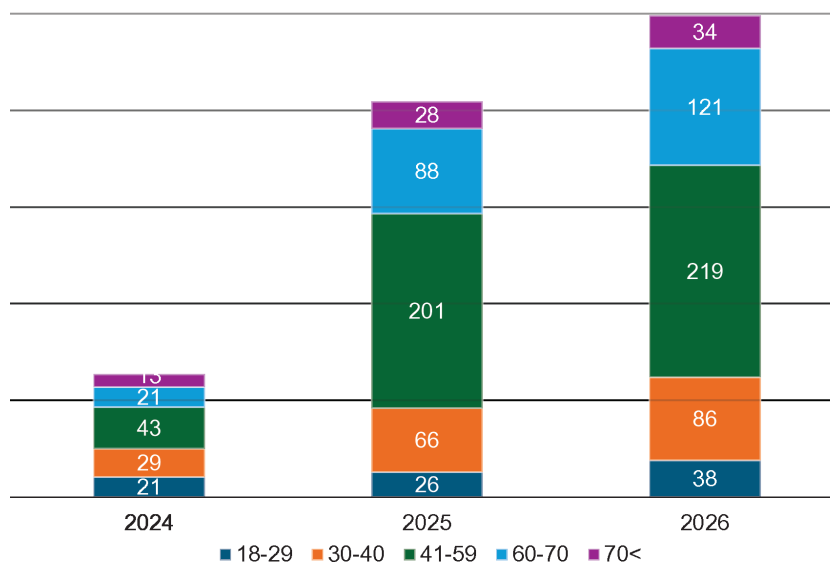
жағдай тіркелсе, оның ішінде өлім-жітім 1 жағдайды құрады (0,3%). Ал 2021 жылы бұл көрсеткіш 553-ке дейін өскен, оның ішінде 6 науқас қайтыс болған (1,1%) (№1 Сурет).



№1 Сурет. Кеуде қуысы жарақаты жағдайлары мен өлім-жітім деңгейінің динамикасы

Зерттеуге енгізілген науқастар жас ерекшеліктеріне қарай 5 топқа бөлінді: 18-29 жас, 30-40 жас, 41-59 жас, 60-70 жас және 70 жастан жоғары. 2024 жылы науқастардың басым бөлігі 41-59 жас аралығында болды – 43 (33,9%), ал 30-40 жас тобы – 29 (22,8%), 18-29 жас – 21 (16,5%), 60-70 жас – 21 (16,5%) және 70 жастан жоғары – 13 (10,2%) науқасты құрады. 2025 жылы да ұқсас үрдіс сақталды, бұл кезеңде ең жоғары үлес 41-59 жас тобында байқалды - 201

(49,3%). Қалған топтарда: 60-70 жас – 88 (21,6%), 30-40 жас – 66 (16,2%), 70 жастан жоғары - 28 (6,9%) және 18-29 жас – 26 (6,4%) болды. 2026 жылы зерттелушілердің жас құрылымында 41-59 жас тобы айқын басымдыққа ие болды – 219 (44,1%). Сонымен қатар, 60-70 жас аралығындағы науқастар саны 121 (24,3%) құрады. 30-40 жас тобында 86 (17,3%), 18-29 жас тобында 38 (7,6%) және 70 жастан жоғары топта 34 (6,8%) науқас тіркелді (№2 Сурет).



№2 Сурет. Жас контингентіне байланысты науқастарды жіктеу

Жалпы алғанда, барлық зерттеу жылдары бойынша кеуде қуысы хирургиясына жиі түсетін науқастардың негізгі контингенті 41-59 жас аралығындағы еңбекке қабілетті жастағы тұлғалар екенін көрсетті. Сонымен қатар, егде жастағы (60 жастан жоғары) науқастар үлесінің жыл сайын артуы байқалады, бұл популяцияның қартаю үрдісімен және созылмалы өкпе ауруларының таралуымен байланысты болуы мүмкін.

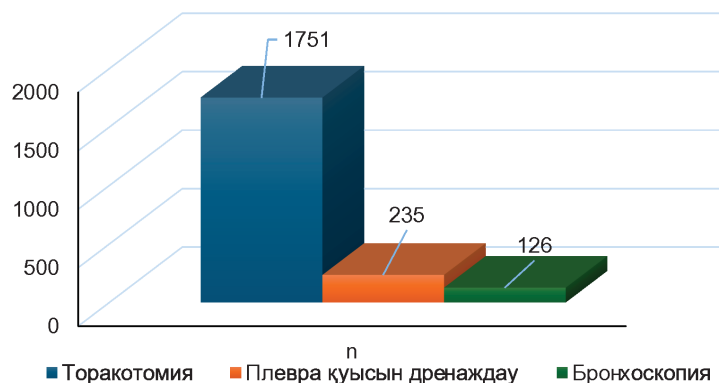
Жүргізілген хирургиялық араласулар құрылымында ашық торакотомия басым болды. 2024-2026 жылдар аралығында торакотомия саны айтарлықтай жоғары көрсеткіш көрсетті (жалпы 1751 жағдай), ал дренаж қою - 235 және бронхоскопия – 126 жағдайды құрады (№3 Сурет).

2024-2026 жылдар аралығындағы мәліметтерге жүргізілген талдау барысында кеуде қуысы жарақаты бар

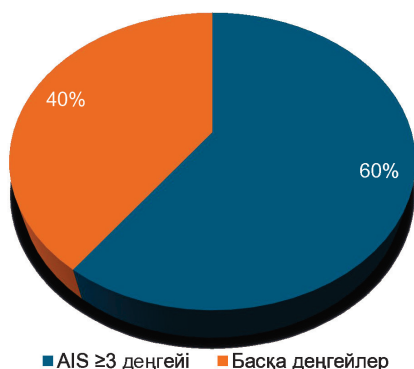
873 науқас тіркелді. Олардың 60%-ында жарақаттың ауырлық дәрежесі AIS ≥ 3 деңгейіне сәйкес келген, бұл науқастардың басым бөлігінде клиникалық тұрғыдан айқын және өмірге қауіп төндіретін зақымданулардың болғанын көрсетеді (№4 Сурет).

Аталған деректер кеуде қуысы жарақаттарының тек жиі кездесетін патология ғана емес, сонымен қатар ауыр ағыммен сипатталатын маңызды клиникалық мәселе екенін дәлелдейді.

Кеуде қуысы жарақаты бар науқастарды талдау нәтижесінде диагноздардың құрылымы анықталды: ең жиі 1-2 қабырғаның сынуы кездесіп, оның үлесі 49%-ды құрады, пневмоторакс – 22%, өкпе контузиясы – 13%, кеуде қуысы тамырларының зақымдануы – 7%, ал гидроторакс (пиоторакс) – 9% жағдайда тіркелді (№5 Сурет).

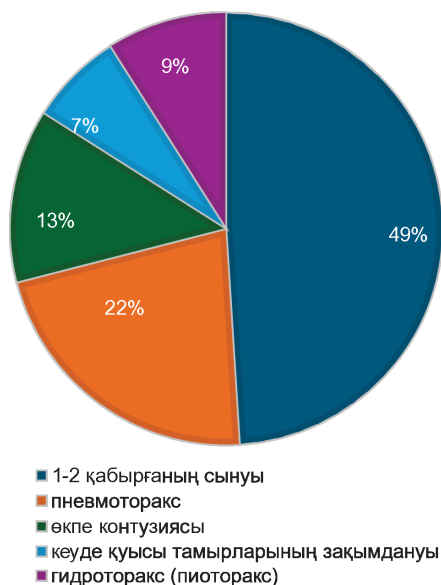


№3 Сурет. 2024-2026 жылдар аралығында жүргізілген хирургиялық араласулардың өзара үлесі



■ AIS ≥3 деңгейі ■ Басқа деңгейлер

№4 Сурет. Тіркелген кеуде жарақаттарының ауырлық дәрежелері

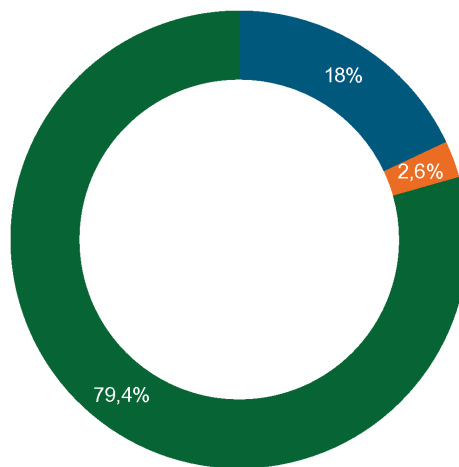


№5 Сурет. Кеуде қуысы жарақаттарының өзара құрылымы

Емдеу тактикасын бағалау барысында науқастардың 18%-ында кеуде қуысына дренаж қою жүргізілгені анықталды, ал жедел немесе операциялық торакальды хирургиялық араласу тек 2,6% жағдайда ғана қажет болған (№6 Сурет).

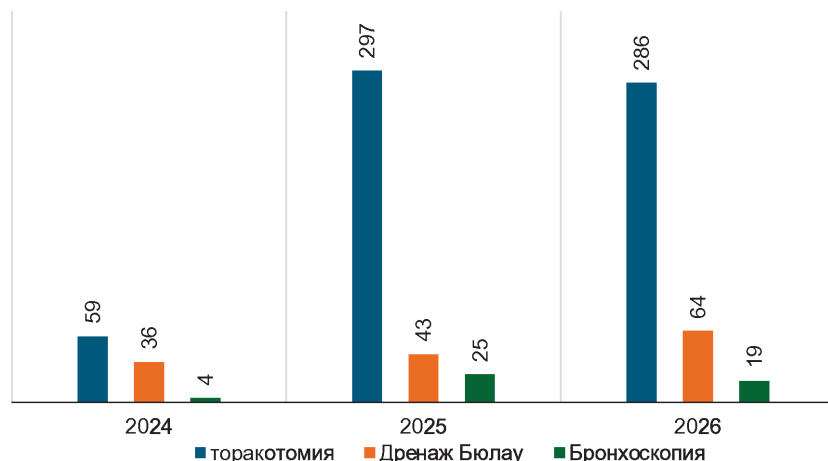
Кеуде қуысы жарақаттарына байланысты жүргізілген хирургиялық араласулардың құрылымын талдау барысында 2024-2026 жылдар аралығында операция санының айқын өсу динамикасы байқалды. Атап айтқанда, 2024

жылы жалпы 101 операция орындалса, 2025 жылы бұл көрсеткіш 373-ке, ал 2026 жылы 412-ге дейін артқан. Қолданылған хирургиялық әдістер ішінде ашық торакотомия басым үлесті құрады: 2024 жылы – 59 жағдай, 2025 жылы – 297, 2026 жылы – 286. Сонымен қатар, Бюлау бойынша кеуде қуысына дренаж қою сәйкесінше 36, 43 және 64 науқаста жүргізілді, ал бронхоскопия 4, 25 және 19 жағдайда орындалды. Жалпы алғанда, зерттеу кезеңінде 2337 хирургиялық араласу жүргізіліп, оның ішінде торакотомия – 1751, дренаж қою – 235 және бронхоскопия – 126 жағдайды құрады. Бұл мәліметтер кеуде жарақаттарын емдеуде инвазивті хирургиялық әдістердің, әсіресе торакотомияның жетекші рөл атқаратынын көрсетеді (№7 Сурет).

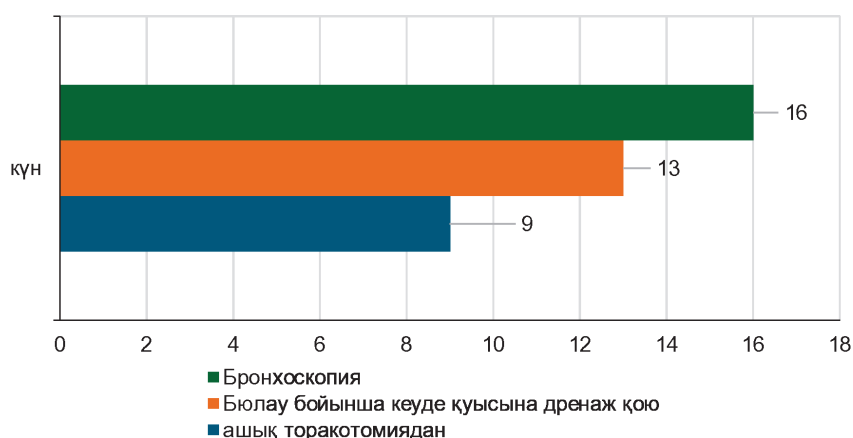


■ кеуде қуысына дренаж қою ■ операция ■ Консервативті ем
№6 Сурет. Кеуде қуысы жарақаты бар науқастарды емдеу әдістерінің өзара үлесі

Операциядан кейінгі ауруханада болу ұзақтығы әдіске байланысты өзгеріп отырды. Өртүрлі хирургиялық араласулардан кейін науқастардың ауруханада жату ұзақтығын салыстырмалы талдау нәтижесінде оның қолданылған әдіске тәуелді екені анықталды. Атап айтқанда, ашық торакотомиядан кейін стационарда болу ұзақтығы орта есеппен 9 күнді құрады. Бюлау бойынша кеуде қуысына дренаж қою жүргізілген науқастарда бұл көрсеткіш 13 күнге дейін ұзарды. Бронхоскопиядан кейін ауруханада жату мерзімі ең ұзақ болып, орта есеппен 16 күнді көрсетті. Жалпы алғанда, алынған нәтижелер өртүрлі операциялық әдістерден кейінгі қалпына келу кезеңінің ерекшеліктерін көрсетіп, емдеу тактикасын таңдауда олардың клиникалық маңызын айқындайды (№8 Сурет).



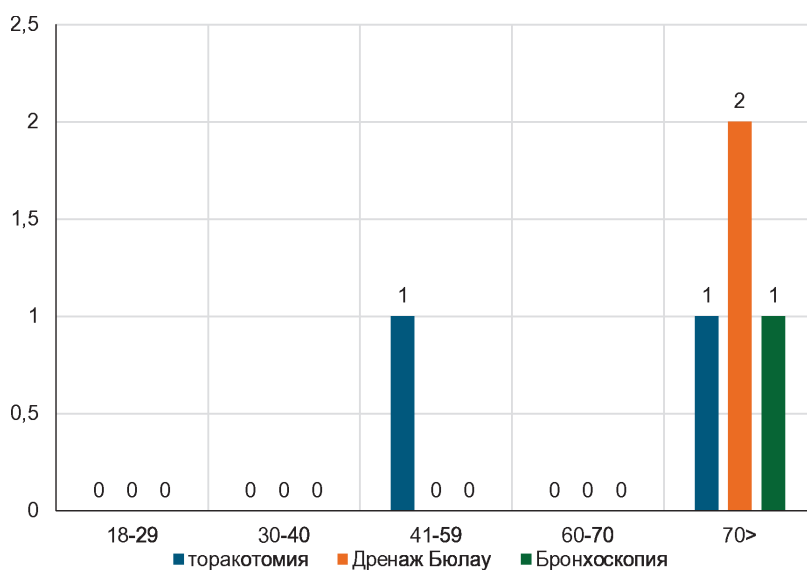
№7 Сурет. Кеуде жарақаттарына байланысты жүргізілген операциялар мен науқастардың саны



№8 Сурет. Науқастардың әр түрлі операциялардан кейін ауруханада жатқан күндер саны

Жүргізілген хирургиялық араласуларды науқастардың жас ерекшеліктерімен байланыстыра отырып талдау өлім-жітім көрсеткіштерінің негізінен егде жастағы топтарда тіркелетінін көрсетті. 18-29 және 30-40 жас аралығындағы науқастарда операциялық емнен кейін өлім-жітім жағдайлар байқалмаған. Ал 41-59 жас тобында тек ашық

торакотомиядан кейін 1 өлім жағдайы тіркелді. 60-70 жас аралығында өлім-жітім жағдайлары анықталмады. Ең жоғары летальділік 70 жастан асқан науқастар арасында байқалып, бұл топта торакотомиядан кейін 1 жағдай, Бюлау бойынша дренаж қоюдан кейін 2 жағдай және бронхоскопиядан кейін 1 жағдай тіркелді (№9 Сурет).



№9 Сурет. Жүргізілген операция әдістеріне және жас контингентіне байланысты өлім-жітім көрсеткіші

Өлім-жітім көрсеткіштері салыстырмалы түрде төмен болғанымен, егде жастағы науқастар арасында жиірек тіркелген. Әсіресе 70 жастан жоғары топта өлім-жітім жағдайлар байқалды. Аталған нәтижелер жас ұлғайған сайын операциялық тәуекелдің және асқынулардың артуымен байланысты екенін көрсетеді, әсіресе егде жастағы пациенттерде хирургиялық емдеу тактикасын таңдауда ерекше сақтық қажет екенін дәлелдейді.

Аталған зерттеуде талданған науқастарға хирургиялық ем ретінде тек ашық торакотомия әдісі қолданылды. Видеоассистенцияланған торакоскопиялық операциялар (VATS) бойынша деректер зерттеу базасында болмауына байланысты, бұл әдістің тиімділігі мен нәтижелері салыстырмалы түрде заманауи әдеби деректер негізінде талқыланды.

ТАЛҚЫЛАУ

Жүргізілген зерттеу нәтижелері кеуде қуысы жаракаттарының құрылымы, жиілігі және хирургиялық емдеу тактикасының ерекшеліктері бойынша бірқатар маңызды заңдылықтарды анықтауға мүмкіндік берді. Ең алдымен, зерттеу кезеңінде кеуде қуысы жаракатымен түскен науқастар санының айқын өсу тенденциясы байқалды, бұл урбанизация деңгейінің артуымен, жаракаттану жиілігінің көбеюімен және диагностикалық мүмкіндіктердің жақсаруымен байланысты болуы ықтимал.

Жас құрылымын талдау нәтижелері бойынша негізгі контингенттің 41-59 жас аралығындағы еңбекке қабілетті тұлғалар екендігі анықталды. Бұл көрсеткіш басқа авторлардың мәліметтерімен сәйкес келеді және әлеуметтік-экономикалық тұрғыдан маңызды топтың жаракатқа жиі ұшырайтынын көрсетеді. Сонымен қатар, егде жастағы науқастар үлесінің артуы операциялық тәуекелдің жоғарылауымен қатар жүреді, бұл біздің зерттеуде де өлім-жітім көрсеткіштерінің дәл осы топта тіркелуімен расталды.

Хирургиялық араласулар құрылымында ашық торакотомияны басым болуы зерттеу базасында минималды инвазивті технологиялардың толық енгізілмеуімен түсіндіріледі. Ашық әдіс ауыр және күрделі жаракаттар кезінде сенімді және кең мүмкіндіктерге ие болғанымен, оның травматикалығы жоғары екендігі белгілі. Біздің нәтижелерде торакотомиядан кейінгі стационарда болу ұзақтығының салыстырмалы түрде қысқа (орта есеппен 9 күн) болуы клиникалық тактиканың дұрыс таңдалғанын көрсеткенімен, бұл көрсеткішті одан әрі төмендету мүмкіндігі бар. Зерттеу барысында видеоассистенцияланған торакоскопиялық операциялар (VATS) қолданылмағандықтан, оның тиімділігі әдеби деректер негізінде талданды. Көптеген халықаралық зерттеулер VATS әдісінің бірқатар айқын артықшылықтарын көрсетеді. Атап айтқанда, операциялық жаракаттың аз болуы нәтижесінде операциядан кейінгі ауырсыну деңгейі төмендейді, тыныс алу функциясының бұзылыстары сирек кездеседі және науқастардың ерте белсенденуі қамтамасыз етіледі. Сонымен қатар, госпитали-

зация ұзақтығының қысқаруы және асқынулар жиілігінің төмендеуі бұл әдістің клиникалық тиімділігін арттырады. Ашық торакотомиямен салыстырғанда VATS әдісінің тағы бір маңызды артықшылығы - қан жоғалтудың аз болуы және операциядан кейінгі қабыну реакциясының төмен деңгейде жүруі. Бұл әсіресе егде жастағы және қосымша патологиялары бар науқастар үшін маңызды. Біздің зерттеу нәтижелерінде егде жастағы топта асқынулар мен өлім-жітімнің жиірек кездесуі минималды инвазивті әдістерді енгізудің қажеттілігін жанама түрде дәлелдейді.

Дегенмен, VATS әдісінің шектеулері де бар. Әдеби деректерге сәйкес, кең таралған жаракаттарда, массивті қан кетулерде немесе анатомиялық күрделі жағдайларда ашық торакотомия өз маңыздылығын сақтайды. Сонымен қатар, VATS тиімділігі хирургтың тәжірибесіне және клиниканың техникалық жабдықталуына тікелей тәуелді.

Осылайша, алынған нәтижелер мен әдеби деректерді салыстыра отырып, кеуде қуысы хирургиясында емдеу тактикасын таңдауда жеке тәсілдің маңыздылығы жоғары екендігі анықталды. Ашық торакотомия ауыр жағдайларда негізгі әдіс ретінде қала береді, ал VATS – асқынуларды азайтуға және оңалту мерзімін қысқартуға мүмкіндік беретін перспективалы бағыт болып табылады.

ҚОРЫТЫНДЫ

1. Кеуде қуысы жаракаттары көбіне 41-59 жас аралығындағы науқастарда кездесіп, соңғы жылдары олардың жиілігінің арту тенденциясы байқалды.

2. Зерттеу кезеңінде хирургиялық ем құрылымында ашық торакотомия жетекші орын алып, ауыр және күрделі жағдайларда негізгі әдіс ретінде қолданылды.

3. Операциядан кейінгі нәтижелерді талдау стационарда болу ұзақтығы мен өлім-жітім көрсеткіштерінің науқастың жасына және операция түріне тәуелді екенін көрсетті.

4. Әдеби деректер негізінде VATS әдісі ашық торакотомиямен салыстырғанда аз инвазивтілігі, асқынулар жиілігінің төмендеуімен және гглобалту мерзімінің қысқалығымен ерекшеленетіні анықталып, оны клиникалық тәжірибеге енгізудің маңыздылығы дәлелденді.

Зерттеу тазалығы

Зерттеуге демеушілік қолдау көрсетілген жоқ.

Авторлар баспаға ұсынылған қолжазбаның түпкілікті нұсқасы үшін толық жауап береді.

Қаржылық және басқа да қатынастар туралы декларация

Барлық авторлар мақаланың түжырымдамасын әзірлеуге және қолжазба жазуға қатысты.

Қолжазбаның соңғы нұсқасын барлық авторлар мақұлдады. Авторлар мақала үшін ақы алмады.

Мүдделер қайшылығы

Авторлар мүдделер қақтығысының жоқтығын мәлімдейді.

ҚОЛДАНЫЛҒАН ӘДЕБИЕТТЕР / REFERENCES

1. Bendixen M, Jorgensen OD, Kronborg C, Andersen C, Licht PB. Postoperative pain and quality of life after lobectomy via video-assisted thoracoscopic surgery or anterolateral thoracotomy: a randomized controlled trial. *Ann Thorac Surg.* 2016;102(6):1973-1980. doi:10.1016/j.athoracsur.2016.06.031

2. McKenna RJ Jr, Houck W, Fuller CB. Video-assisted thoracic surgery lobectomy: experience with 1,100 cases. *Ann Thorac Surg.* 2016;101(2):408-412. doi:10.1016/j.athoracsur.2015.07.087

3. Whitson BA, Groth SS, Andrade RS, Maddaus MA. Survival after lobectomy for early-stage non-small cell lung cancer: thoracotomy vs VATS. *J Thorac Cardiovasc Surg.* 2017;153(3):S41-S48. doi:10.1016/j.jtcvs.2016.09.080

4. Brunelli A, Kim AW, Berger KI, Addrizzo-Harris DJ. Physiologic evaluation of the patient with lung cancer being considered for resectional surgery. *Eur Respir J*. 2017;49(3):1600760. doi:10.1183/13993003.00760-2016
5. Scott WJ, Allen MS, Darling G, et al. Video-assisted thoracic surgery versus open lobectomy for lung cancer: a secondary analysis of CALGB 140503. *J Clin Oncol*. 2018;36(7):701-708. doi:10.1200/JCO.2017.74.5973
6. Liu L, Mei J, He J. Comparison of VATS and thoracotomy for lung cancer: systematic review and meta-analysis. *J Thorac Dis*. 2018;10(5):2670-2678. doi:10.21037/jtd.2018.04.45
7. Dziedzic D, Orlowski T. The role of VATS in lung cancer surgery: current status and future directions. *J Thorac Dis*. 2018;10(Suppl 32):S3778-S3785. doi:10.21037/jtd.2018.09.41
8. Paul S, Altorki NK, Sheng S, et al. Thoracoscopic lobectomy is associated with lower morbidity than open lobectomy: a propensity-matched analysis. *Ann Thorac Surg*. 2014;97(1):236-242. doi:10.1016/j.athoracsur.2013.07.071
9. Cheng D, Downey RJ, Kernstine K, et al. Video-assisted thoracic surgery in lung cancer resection: systematic review. *J Thorac Dis*. 2017;9(8):2232-2240. doi:10.21037/jtd.2017.06.62
10. Gonzalez-Rivas D, Delgado M, Fieira E, Mendez L. Uniportal video-assisted thoracoscopic lobectomy. *J Thorac Dis*. 2016;8(Suppl 3):S229-S232. doi:10.21037/jtd.2016.03.12
11. Taioli E, Lee DS, Lesser M, et al. Long-term survival after VATS lobectomy vs thoracotomy: meta-analysis. *Lancet Oncol*. 2015;16(6):e273-e282. doi:10.1016/S1470-2045(15)70199-8
12. Cao C, Manganas C, Ang SC, et al. Video-assisted thoracic surgery versus open thoracotomy for lung cancer: systematic review. *Eur J Cardiothorac Surg*. 2015;47(3):588-598. doi:10.1093/ejcts/ezu197
13. Yan TD, Black D, Bannon PG, McCaughan BC. Systematic review and meta-analysis of randomized trials on VATS vs thoracotomy. *Ann Surg*. 2009;249(5):793-801. doi:10.1097/SLA.0b013e3181a38e13
14. Kirby TJ, Mack MJ, Landreneau RJ, et al. Lobectomy-video-assisted thoracic surgery versus muscle-sparing thoracotomy. *Ann Thorac Surg*. 2015;99(1):224-229. doi:10.1016/j.athoracsur.2014.08.058
15. Kent MS, Wang T, Whyte R, et al. Open versus thoracoscopic lobectomy outcomes. *Ann Thorac Surg*. 2014;97(1):236-242. doi:10.1016/j.athoracsur.2013.07.071
16. Lim E, Batchelor TJP, Dunning J, et al. Video-assisted thoracoscopic or open lobectomy in early-stage lung cancer: UK VIOLET randomized clinical trial. *J Clin Oncol*. 2022;40(29):3472-3483. doi:10.1200/JCO.21.02529
17. Batchelor TJP, Rasburn NJ, Abdelnour-Berchtold E, et al. Guidelines for enhanced recovery after lung surgery (ERAS). *Eur J Cardiothorac Surg*. 2019;55(1):91-115. doi:10.1093/ejcts/ezy301
18. Ng CSH, Lau RWH, Wong RHY. Video-assisted thoracic surgery lobectomy for lung cancer: state of the art. *J Thorac Dis*. 2019;11(Suppl 8):S1210-S1217. doi:10.21037/jtd.2019.03.45
19. Harris CG, James RS, Tian DH, et al. Systematic review and meta-analysis of VATS vs thoracotomy outcomes. *Ann Thorac Surg*. 2020;110(5):1648-1656. doi:10.1016/j.athoracsur.2020.03.047
20. Subramanian M, McMurry TL, Meyers BF, et al. Long-term outcomes after VATS vs open lobectomy. *Ann Thorac Surg*. 2018;106(6):1629-1636. doi:10.1016/j.athoracsur.2018.06.050
21. Yang HX, Woo KM, Sima CS, et al. Long-term survival based on surgical approach in lung cancer. *J Thorac Cardiovasc Surg*. 2017;153(3):764-773. doi:10.1016/j.jtcvs.2016.10.040
22. Cao J, Yuan P, Wang Y, et al. Survival outcomes after VATS vs open lobectomy: meta-analysis. *Lung Cancer*. 2019;130:90-97. doi:10.1016/j.lungcan.2019.02.007
23. Li WWL, van Boven WJ, Annema JT, et al. Management of lung cancer: role of minimally invasive surgery. *Eur Respir Rev*. 2016;25(141):152-164. doi:10.1183/16000617.0001-2016
24. Xie D, Wu J, Gonzalez-Rivas D, et al. Uniportal VATS versus multiportal VATS: meta-analysis. *J Thorac Dis*. 2020;12(3):915-927. doi:10.21037/jtd.2019.12.93
25. Handy JR Jr, Asaph JW, Douville EC, et al. Does video-assisted thoracoscopic lobectomy improve outcomes? *Ann Thorac Surg*. 2016;89(6):1865-1870. doi:10.1016/j.athoracsur.2016.02.054
26. Stephens N, Rice D, Correa AM, et al. Video-assisted thoracoscopic surgery versus thoracotomy for lung cancer: perioperative and long-term outcomes. *Ann Thorac Surg*. 2021;111(6):1956-1963. doi:10.1016/j.athoracsur.2020.09.061

Авторлар туралы мәліметтер:

Медетбеков Талгат Алпысбайұлы, медицина ғылымдарының кандидаты, “Хирургиялық аурулар №2” кафедрасының қауымдастырылған профессоры, жоғары санатты хирург, “С.Ж. Асфендияров атындағы Қазақ Ұлттық медицина университеті”, “№7 Қалалық клиникалық аурухана”, Алматы қ., e-mail: t.a.medetbekov@mail.ru,
Жорабек Сая Бауыржанқызы, MSc, “Денсаулық сақтау саясаты және менеджменті” кафедрасының профессор ассистенті, “С.Ж. Асфендияров атындағы Қазақ Ұлттық медицина университеті”, Алматы қ., e-mail: zhorabek.s@kaznmu.kz,

Әділбек Әмина Серікбекқызы, 7 курс интерні, “С.Ж. Асфендияров атындағы Қазақ Ұлттық медицина университеті”, Алматы қ., e-mail: amin.serikbekovna@gmail.com,

Батырбек Айнұр Әскерқызы, 7 курс интерні, “С.Ж. Асфендияров атындағы Қазақ Ұлттық медицина университеті”, Алматы қ., e-mail: batyrbekainur@mail.ru,

Мұхаметдинова Әмина Мұратқызы, 7 курс интерні, “С.Ж. Асфендияров атындағы Қазақ Ұлттық медицина университеті”, Алматы қ., e-mail: Amina.mukhametdinova@bk.ru,

Сыздықова Сабира Хамзабекқызы, 7 курс интерні, “С.Ж. Асфендияров атындағы Қазақ Ұлттық медицина университеті”, Алматы қ., e-mail: turabeksabira@gmail.com,

Қозыев Ернұр Ержанұлы, 7 курс интерні, “С.Ж. Асфендияров атындағы Қазақ Ұлттық медицина университеті”, Алматы қ., e-mail: ernur.kozyev@mail.ru,

Тілен Жандар Мұхтарұлы, 7 курс интерні, “С.Ж. Асфендияров атындағы Қазақ Ұлттық медицина университеті”, Алматы қ., e-mail: zhandar.tilen1@gmail.com,

Бекетқалиқызы Назым, 7 курс интерні, “С.Ж. Асфендияров атындағы Қазақ Ұлттық медицина университеті”, Алматы қ., e-mail: nazym.beketkalikyzy@inbox.ru.

ОРИГИНАЛЬНЫЕ ИССЛЕДОВАНИЯ

КАРДИОЛОГИЯ

Дуйсенбиева Е.А., Карибаев К.Р., Айтбаева А.Ш., Адилбеков Е.А., Сарсембаев Б.К.
Клинико-физиологические аспекты реабилитационных мероприятий в постинфарктном периоде2

ХИРУРГИЯ

**Медетбеков Т.А., Жорабекә. С.Б., Әділбек Ә.С., Батырбек А.А., Мухаметдинова А.М.,
Сыздыкова С.Х., Қозыев Е.Е., Тілен Ж.М., Бекетқалиқызы Н.**
Сравнительная клиническая эффективность торакалотомии и VATS
в хирургии грудной клетки 10

Исломов А.А., Муминов Ш.М., Низов О.Н., Худайназаров Д.А., Алимухамедов Д.Д., Ережепова П.А.
Комплексный подход к лечению загрязнённых ран при сочетанных травмах конечностей..... 18

ОТОРИНОЛАРИНГОЛОГИЯ

Гараев Т.А., Джумаева М.З., Гараева С.Т. Реконструкция обширных
ларинготрахеальных дефектов с применением септального хряща24

РЕВМАТОЛОГИЯ

Рахимбекова Г.Б., Керимбаева А.С., Садыбекова С.С.
Клинический опыт лечения остеоартрита и спондилоартрита30

ОЗЫҚ ЗЕРТТЕУЛЕР

КАРДИОЛОГИЯ

Дүйсенбиева Е.А., Кәрібаев К.Р., Айтбаева А.Ш., Әділбеков Е.А., Сәрсембаев Б.К.
Инфаркттан кейінгі кезеңде оңалту шаралардың клиникалық және физиологиялық аспектілері.....2

ХИРУРГИЯ

Медетбеков Т.А., Жорабекә. С.Б., Әділбек Ә.С., Батырбек А.А., Мухаметдинова А.М., Сыздықова С.Х., Қозыев Е.Е., Тілен Ж.М., Бекетқалиқызы Н.
Кеуде қуысы хирургиясында ашық торакотомия мен видеоассистенцияланған торакоскопиялық (VATS) қолжетімділіктердің клиникалық тиімділігін салыстырмалы талдау 10

Исломов А.А., Муминов Ш.М., Низов О.Н., Худайназаров Д.А., Алимухамедов Д.Д., Ережепова П.А.
Аяқ-қолдың қосарлас жарақаттары кезінде ластанған жараларды емдеудің кешенді тәсілі 18

ЭНДОКРИНОЛОГИЯ

Гараев Т.А., Джумаева М.З., Гараева С.Т. Мұрын пердесінің шеміршегін пайдаланып, кең көлемді ларинготрахеалды ақауларды қалпына келтіру24

РЕВМАТОЛОГИЯ

Рақымбекова Г.Б., Керімбаева А.С., Садыбекова С.С.
Остеоартрит пен спондилоартритті емдеудегі клиникалық тәжірибе30

CONTENT

ORIGINAL INVESTIGATIONS

CARDIOLOGY

Duisenbieva EA, Karibayev KR, Aitbayeva AS, Adilbekov EA, Sarsembayev BK. Clinical and physiological aspects of rehabilitation measures in postinfarction period	2
--	---

SURGERY

Medetbekov TA, Zhorabek SB, Adilbek AS, Batyrbek AA, Mukhametdinova AM, Syzdykova SKh, Kozyev EE, Tilen ZhM, Beketkalykizy N. Forecastin Comparative clinical effectiveness of thoracotomy and VATS in thoracic surgery	10
---	----

Islomov AA, Muminov ShM, Nizov ON, Khudaynazarov DA, Ilimukhamedov DD, Erejepova PA. Comprehensive approach to the treatment of contaminated wounds in combined limb injuries.....	18
--	----

ENDOCRINOLOGY

Garayev TA, Djumayeva MZ, Garayeva CT. Reconstruction of extensive laryngotracheal defects using septal cartilage	24
--	----

RHEUMATOLOGY

Rakimbekova GB, Kerimbayeva AS, Sadybekova SS. Clinical experience in the treatment of osteoarthritis and spondyloarthritis	30
---	----

